最近のトピックス

Mineral trioxide aggregate（MTA）の物理化学的特性と直接覆髄後の歯髄反応
Physicochemical Properties of Mineral Trioxide Aggregate (MTA) and Pulp Tissue Response after MTA-capping

新潟大学大学院医歯学総合研究科　口腔健康科学講座う蝕学分野
吉羽　邦彦，鞍立　桃子，重谷　佳見，韓　臨麟，吉羽　永子，興地　隆史
Division of Cariology, Operative Dentistry and Endodontics,
Department of Oral Health Science,
Niigata University Graduate School of Medical and Dental Sciences
Kunihiko Yoshiba, Momoko Kuratate, Yoshimi Shigetani, Linlin Han, Nagako Yoshiba, Takashi Okiji

【はじめに】

Mineral trioxide aggregate（MTA）は1990年台初頭に米国で開発された歯内治療用材料で，ProRoot MTA（Dentsply Tulsa Dental）として製品化された。諸外国では1998年以降様々な臨床応用が認められているが，本邦では「直接覆髄」への適応が薬事承認され，歯科用覆髄材料として2007年4月より発売されている。

本材は，逆根管充填，直接覆髄・断髄，穿孔封鎖，アペキシフィケーションなど様々な用途に臨床応用されるとともに，良好な封鎖性，抗菌性，生体適合性，硬組織誘導能を有することが報告されており[1, 2, 3]，これまで覆髄材のゴールドスタンダードとして使用されている水酸化カルシウム（製剤）に代わる生体機能性材料として注目されている。

本稿では，直接覆髄材としてのMTAの物理化学的特性と直接覆髄後の歯髄反応について，我々の最近の研究結果を交えながら概説する。

【組成，硬化反応と物理化学的特性】

MTAは粉末と滅菌水で構成されており，両者を練和して使用する水硬性セメントである。MTAの主要な構成成分は，工業用セメントとして汎用されるポルトランドセメントと同様，ケイ酸二カルシウム（$2CaO \cdot SiO_2$），ケイ酸三カルシウム（$3CaO \cdot SiO_2$），アルミン酸三カルシウム（$3CaO \cdot Al_2O_3$）などの無機質酸化物であり，これに石膏および造影材として酸化ビスマスが添加されている。MTAの硬化反応の主体はこれら無機質酸化物化合物の水和反応であり，この過程でケイ酸カルシウム水和物（$3CaO \cdot 2SiO_2 \cdot 3H_2O$）と水酸化カルシウム（$Ca(OH)_2$）の結晶が生成される。

MTAの操作時間は約4分，十分な硬化まで少なくとも3時間を要し，その後も硬化反応が緩やかに進行する。練和直後のpHは10程度であるが，3時間後には12.5に達し，強アルカリ性を示す。また，MTA硬化体を水中浸漬するとカルシウムイオンの持続的溶出が生じるとともに，溶液のpHが12程度で維持されることが報告されている。これらの現象はMTA硬化体から水酸化カルシウムが持続的に溶出することを示すものであり，MTAの「水酸化カルシウム徐放性材料」としての特性から，その新生硬組織形成能や抗菌作用の一端を説明できると思われる。

さらにMTA硬化体をリン酸緩衝液中に浸漬すると，溶出するカルシウムイオンがリン酸イオンと反応し，その表面にアパタイト構造を含むリン酸カルシウム結晶が析出することが示されており（図1），MTAの生体親和性や硬組織誘導能との関連性が想定される。また蒸留水に浸漬すると炭酸カルシウムの析出も観察される[4, 5]。これらの析出物がMTA中の小孔や象牙質との界面部に沈着することで，封鎖性の向上に寄与している可能性がある。

一方，MTAからのカルシウムイオンの持続的放出と

図1　リン酸緩衝液浸漬14日後のMTA表層析出物のSEM像
フーリエ変換赤外分光法により，アパタイト構造を含むリン酸カルシウムであることが確認されている[5]。

これに伴う表層析出物の形成により本材の内部で構造・組成変化が起こることが想定され，物性の低下が懸念される。実際，MTA を蒸留水中に浸漬すると表層部にカルシウム溶脱層の形成が認められる。しかしその形成過程は構成成分の喪失へと一方的に進行するものではなく，表面における炭酸カルシウムの析出とともにカルシウム溶脱層内での Si，Al の集積が並行して生じることが示されている[4]。この現象は，カルシウムの溶出を補償するいわば自己修復機能と捉えることができ，カルシウム徐放性を示しつつ崩壊の少ない材料としての性質を有している可能性が推察される。

【直接覆髄後の歯髄組織反応】

MTA の露出歯髄への応用により，被蓋硬組織（dentin bridge）形成を伴う創傷治癒が，従来の水酸化カルシウム（製剤）と同等以上に期待できることを示す報告が数多くなされている[2,3]。

MTA と水酸化カルシウム（製剤）とは直接覆髄後の治癒過程に組織学的な類似点が多い。これは前述のとおり，MTA が「水酸化カルシウム徐放性材料」としての特性を示すことと深く関連すると思われる。

ラット臼歯に MTA による直接覆髄処置を施し経時的に観察したところ[6]，術直後に露髄面直下に一層の歯髄変性層が形成され，その後，覆髄部近傍および歯冠歯髄部で活発な細胞増殖に引き続き，術後５日に線維性基質の形成と新生象牙芽細胞様細胞の配列が観察された。７日以降には細管構造を有する象牙質様基質の形成が認められるようになり，以降経時的に厚みを増して観察された（図２）。

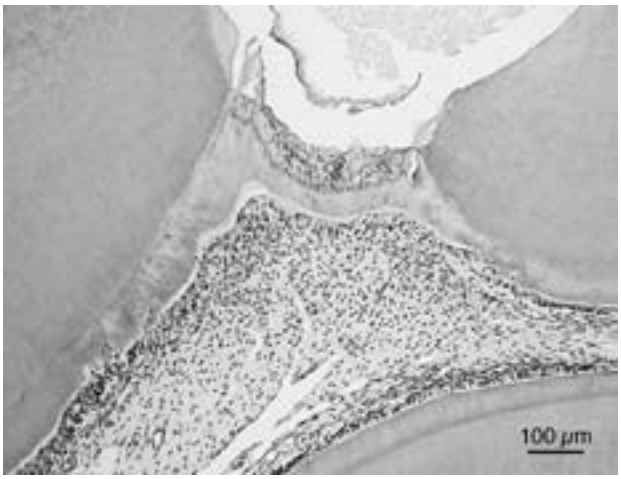

図２　MTA直接覆髄14日後の被蓋硬組織形成（ラット臼歯）細管構造をもつ象牙質様基質が観察され，その歯髄側に象牙芽細胞様細胞の配列が認められる。

これらの結果は，MTA と歯髄組織との界面部に形成される歯髄変性層に，露髄部周辺で増殖した細胞が遊走し，その後象牙芽細胞へと分化することで硬組織形成が開始されることを示している。また水酸化カルシウムによる直接覆髄でも概ね同様の組織反応を示すことが観察されており，MTA から放出される水酸化カルシウムの作用がその生物学的活性の主体であることが示唆される。

【結　　語】

MTA 直接覆髄後の歯髄反応ならびに硬組織形成機序には，水酸化カルシウムとの共通点が多い。しかし MTA は封鎖性と材料の安定性に優れており，その操作性に若干の問題があるものの臨床的に有利と思われる。MTA 独自の生物学的活性の存在の有無や生体内での挙動等，今後の検討課題であるが，これらの研究を基に新たな生体機能性ケイ酸カルシウム系セメントの開発も期待される。

【参 考 文 献】

１）Torabinejad M and Chivian N: Clinical applications of mineral trioxide aggregate. J Endod, 25: 197-205, 1999.

２）興地隆史，鞍立桃子，吉羽邦彦：MTA の物性と生物学的特性．the Quintessence 26：2417-2426, 2007.

３）Okiji T and Yoshiba K: Reparative dentinogenesis induced by mineral trioxide aggregate: a review from the biological and physicochemical points of view. Int J Dent, 2009 (in press).

４）鞍立桃子，重谷佳見，韓　臨麟，興地隆史：水中浸漬された Mineral Trioxide Aggregate の組成変化．日歯保存誌，52：358-354, 2009.

５）韓　臨麟，興地隆史：Mineral Trioxide Aggregate（MTA）からの析出物の化学的分析．日本歯科保存学会 2009 年度秋季学術大会（第 131 回）プログラムおよび講演抄録集．p 189, 2009.

６）Kuratate M, Yoshiba K, Shigetani Y, Yoshiba N, Ohshima H, and Okiji T: Immunohistochemical analysis of nestin, osteopontin, and proliferating cells in the reparative process of exposed dental pulp capped with mineral trioxide aggregate. J Endod, 34：970-974, 2008.