

学位研究紹介

慢性下顎骨骨髓炎の CT 所見  
 - 病理組織像との比較検討 -  
 CT Findings of Chronic Osteomyelitis  
 Involving the Mandible  
 Correlation to Histopathological  
 Findings

新潟大学大学院医歯学総合研究科  
 顎顔面再建学講座 顎顔面放射線学分野  
 田中 礼  
 Division of Oral and Maxillofacial Radiology, Department of Tissue  
 Regeneration and Reconstruction, Niigata University Graduate  
 School of Medical and Dental Sciences  
 Ray Tanaka

【目 的】

慢性下顎骨骨髓炎の CT 所見を病理組織像と対比することを通して、慢性下顎骨骨髓炎の病態を考察する。加えて、慢性下顎骨骨髓炎における CT の有用性について論及する。

【対象と方法】

慢性下顎骨骨髓炎の特徴的な CT 所見を抽出するために、1997 年から 2004 年までの間に下顎骨の慢性骨髄炎にて CT 検査が行なわれた 60 症例の 62 病変について CT 画像を retrospective に検討した。当該疾患以外の手術後、あるいは、外傷後に生じた骨髄炎や放射線性骨髄炎の症例は除外した。対象患者は男性 33 症例、女性 27 症例で、平均年齢は 53.9 歳であった。初回の CT 検査によって得られた CT 画像を用い、罹患部の骨の状態を骨欠損型、すりガラス型、および骨硬化型の 3 つの型に分類し(図 1)、62 病変におけるそれらの出現頻度を検討した。また、骨膜下新生骨の形成、下顎骨の頬舌幅の増大、および下顎管壁の不明瞭化の有無について初回の CT 検査において得られた軸位断あるいは冠状断画像を用いて検討した。下顎管壁の不明瞭化が認められた症例では下顎管周囲の組織についても評価した。次に、慢性下顎骨骨髓炎の経過における 3 型の相互関係について検討するために、60 症例のうち複数回の CT 検査が施行された 21 症例の 23 病変を対象として、慢性下顎骨骨髓炎の経

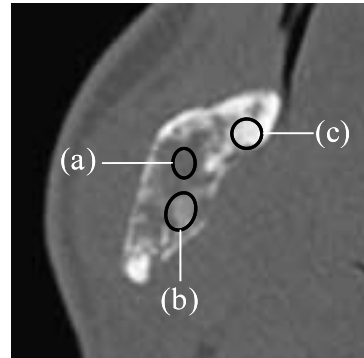


図 1 下顎骨慢性骨髄炎の罹患部の CT 所見の分類  
 黒い楕円で囲まれた領域が 骨欠損型、すりガラス型、  
 緻密骨型を示す。  
 骨欠損型 (CT 値 ; 70H.U.)  
 すりガラス型 (CT 値 ; 500H.U.)  
 緻密骨型 (CT 値 ; 1,500H.U.)

過における 3 型相互間での移行について評価した。

加えて、病理組織所見と CT 所見との比較検討を行った。外科的治療と病理組織検査のいずれも施行された 21 症例中、病理組織標本と CT 画像の詳細な対比が可能であった 7 症例(男性 5 症例、女性 2 症例、平均年齢 57.9 歳)の 7 病変を対象とした。ヘマトキシリン エオジン染色を施された病理組織標本と、これとほぼ同じ断面を再構成するように微調整を行った Multi planar Reconstruction (MPR) CT 画像とを対比させ、3 つの型の領域がどのような病理組織像を描出しているか検討した。

【結 果】

慢性下顎骨骨髓炎における特徴的な CT 所見を検討した結果、出現頻度の高い順に、骨硬化型 (95.2%)、骨欠損型 (59.7%)、すりガラス型 (46.8%) であった(表 1)。骨膜下新生骨の形成は対象の 43.5%、顎骨の頬舌幅の増大は 24.2%、下顎管壁の不明瞭化は 22.0% に認められた。下顎管壁の不明瞭化が認められた 13 症例のうち 10 症例において下顎管周囲にすりガラス型を示す領域が認められた。

慢性下顎骨骨髓炎の経過における 3 型の相互関係については、検討した 23 病変のうち 8 病変で罹患部の全体あるいは一部に正常な骨梁構造の回復が認められ、いずれも骨硬化型からの移行であることが認められた。

病理組織所見と CT 所見とを比較検討した結果、CT 画像における 3 型、すなわち骨欠損型、すりガラス型、

表1 骨欠損型, すりガラス型, 緻密骨型の出現頻度

CT 所見の分類型	病変数
( a )のみ	1
( b )のみ	0
( c )のみ	15
( a )と( b )	2
( a )と( c )	17
( b )と( c )	9
( a ), ( b ), ( c )のすべて	18
合計	62

骨硬化型を示す領域は, 病理組織像では, 線維性肉芽組織, 線維性肉芽組織における新生骨梁の増生, 骨梁の肥厚がそれぞれ認められる領域と一致していた(図2)。

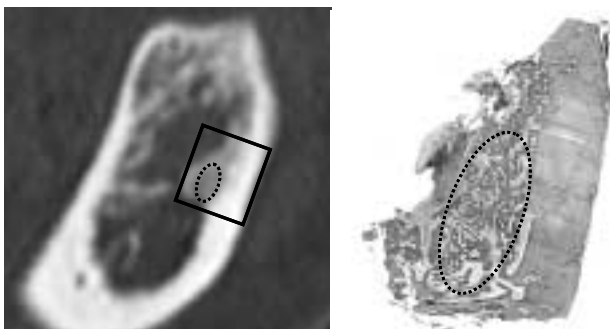


図2 MPR-CT 画像のすりガラス型領域と病理組織像との対比

左; 左側大白歯部の MPR-CT 画像

楕円(点線)で囲まれた領域はすりガラス型の CT 所見を示す。CT 値は約 700H.U. であった。  
長方形で囲まれた領域が病理組織標本の領域に一致する。

右; 左側大白歯部の病理組織標本(6倍拡大像)

CT ですりガラス型として認められた領域は, 病理組織標本では線維性肉芽組織と新生骨梁の混在像に相応していた。楕円(点線)で囲まれた領域が相当する。

### 【考察と結論】

慢性下顎骨骨髓炎の CT 所見を検討した結果, 骨欠損型, すりガラス型, 骨硬化型の 3 型に大別することが有意義であると思われ, これらの領域はそれぞれ, 病理組織上での線維性肉芽組織像, 線維性肉芽組織と新生骨梁の混在像, 骨梁の肥厚像の反映であり, 軟組織と骨との

バランスによりこうした所見として描出されるものと考えられた。また, 炎症の経過に従って, 骨欠損型, すりガラス型, 緻密骨型へと移行する一連のサイクルがあることが推測された。線維性肉芽組織と新生骨梁の混在像である「すりガラス型」は, 線維性骨異形成症の代表的なエックス線像に類似し, 慢性下顎骨骨髓炎の病態を明らかにする上で, また, 病因が不明である慢性骨髓炎の今後の研究においても注目すべき所見と考えられた。病理組織標本と CT 画像との対比は MPR 画像を利用することにより比較的良好に可能であり, また, CT 画像は罹患部の全体像や経時的变化を把握できる点でも有用であると思われた。

### 【参考文献】

1. Yoshiura K, Hijiya T, Arijji E. Radiographic patterns of osteomyelitis in the mandible: Plain film / CT correlation. *Oral Surg Oral Med Oral Pathol* 1994; 78: 116-124.
2. Sueti Y, Taguchi A, Tanimoto K. Diagnosis and classification of mandibular osteomyelitis. *Oral Surg Oral Med Oral Pathol Oral Radiol Endod* 2005; 100: 207-214.
3. Ida M, Watanabe H, Tetsumura A, Kurabayashi T. CT findings as a significant predictive factor for the curability of mandibular osteomyelitis: multivariate analysis. *Dentomaxillofac Radiol* 2005; 34: 86-90.
4. Sueti Y, Taguchi A, Tanimoto K. Diagnostic points and possible origin of osteomyelitis in synovitis, acne, pustulosis, hyperostosis and osteitis (SAPHO) syndrome: a radiographic study of 77 mandibular osteomyelitis cases. *Rheumatology* 2003; 42: 1398-1403.
5. Marx RE, Stern D. Inflammatory, Reactive, and Infectious Diseases, Fibro-Osseous Diseases and Systemic Diseases Affecting Bone. In: Marx RE, Stern D (eds) *Oral and Maxillofacial Pathology: A Rationale for Diagnosis and Treatment*. Carol Stream, Illinois: Quintessence Publishing Co, 2003: pp 17-89, 739-770.