

学位研究紹介

肋骨骨折モデルにおける骨膜の初期軟骨形成と骨形成の組織学観察

Histochemical Evidences on the Initial Chondrogenesis and Osteogenesis in the Periosteum of Rib Fracture Model

新潟大学大学院医歯学総合研究科
顎顔面口腔外科学分野
李 敏啓

Division of Oral and Maxillofacial Surgery
Niigata University Graduate School of
Medical and Dental Sciences
Li Minqi

緒 言

骨折の治癒過程にとって骨外膜の役割は大きく、軟骨および骨の形成に関与している。軟骨膜は大きく外側の線維層“fibrous layer”と内側の骨芽細胞層“osteoblastic layer”あるいは形成層“cambium layer”に分けて考えることができる。骨折の初期治癒過程の骨膜において、軟骨細胞はどの細胞層から形成されるか、それとも軟骨および骨に分化する多分化機能を有する細胞が存在するのかなど未解明の点が多い。さらには骨細胞と骨芽細胞の細胞間コミュニケーションは細胞分化や骨改造現象にて重要な役割を演ずることから、骨折時における骨膜形成層の骨芽細胞と皮質骨内部の骨細胞との関連性について興味を持たれる。また、骨折部位における血管の分布や単球・マクロファージの局在はその組織の炎症や酸素・栄養供給などに関わると考えられる。そこで、マウス肋骨骨折モデルを作成し、骨折後の骨外膜の骨・軟骨分化、またそれに隣接する皮質骨の骨細胞、さらには周囲の軟組織におけるマクロファージや血管の局在について組織学的・経時的に観察した。

材料と方法

生後7週齢ICR系雄性マウスにおける第8肋骨を切断し、術後2, 4, 6日目に4%パラホルムで灌流固定、骨折させた肋骨を一塊として摘出し10%EDTAで脱灰後、通法にてパラフィン包埋した。それらの試料において、骨芽細胞、骨細胞、軟骨細胞、破骨細胞、血管内皮

細胞および単球・マクロファージのマーカーとしてアルカリ性ホスファターゼ(ALP), dentin matrix protein-1(DMP-1), II型コラーゲン, 酒石酸抵抗性酸性ホスファターゼ(TRAP), CD31とF4/80組織化学を行い、また、細胞増殖のマーカーとしてPCNAの免疫染色を行った。また、透過型電子顕微鏡による観察を行った。

結果および考察

骨折後2日目

骨折断面には変性組織が形成されたが、その周囲には明らかな炎症は認められなかった。骨折部位に近い骨外膜の形成層が肥厚し、多数のPCNA陽性細胞が観察された。また、肥厚した骨膜でも骨折に近い部位ではII型コラーゲンが、また、離れた部位ではALP陽性骨芽細胞系細胞が観察されたことから、すでに骨あるいは軟骨分化が開始していることが推察された。また、II型コラーゲン陽性を示す軟骨に隣接する骨基質には空の骨小腔“empty lacunae”を認めた。さらにCD31陽性血管は肥厚した骨膜周囲に均等な局在を示した。

骨折後4日目

骨折部位に近い骨膜ではII型コラーゲン陽性を示す軟骨組織が、また離れた部位ではALP陽性骨芽細胞系細胞の局在が観察された。これらの軟骨および骨組織ともに皮質骨から直接形成されていることから、骨膜の形成層の細胞は軟骨と骨に分化できることが推測された。一方、新しく形成された骨に隣接する既存の皮質骨内部にはDMP-1陽性を示す骨小腔や骨細管が存在したのに対し、軟骨に隣接する皮質骨内部には空の骨小腔あるいは骨細胞の変性像と思われる構造物が認められ、これらはDMP-1反応を示さなかった。この事実は、骨基質中の骨細胞は、骨折時における骨膜形成層の細胞分化に影響を及ぼすことを示唆している。また、CD31陽性血管が骨・軟骨の形成部位に関わらず骨膜周囲に均等に分布しており、骨折周囲にはF4/80陽性マクロファージの集積は認められなかった。骨髄内においては、TRAP陽性破骨細胞が骨折部位に集積していた。以上のことから、骨膜に対して炎症反応はほとんど認められず、栄養や酸素は均等に供給されている可能性が考えられた。

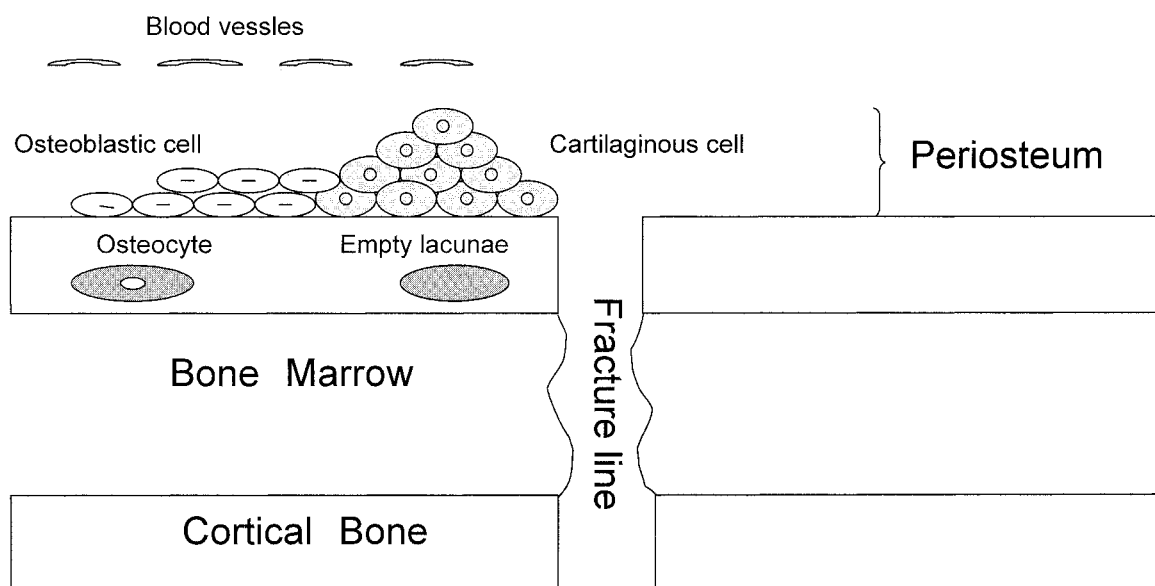
骨折後6日目

骨膜からの骨・軟骨形成が同時に起きている箇所について観察すると、骨組織領域はALP陽性を、軟骨領域はII型コラーゲン陽性を示したが、オステオポンチン陽

性反応は軟骨組織から骨組織へと連続的に観察されること、さらにそこにはCD31陽性血管やTRAP陽性破骨細胞が存在しないことから内軟骨骨化は行われていないことが推測された。すなわち、骨膜からの軟骨分化と骨分化は境界が無く、連続的に形成されることが推測された。

結 論

骨折治癒初期において、(1)骨折部位からの距離により骨外膜の反応が異なること、(2)骨外膜形成層の細胞は骨芽細胞および軟骨細胞へ分化できること、(3)皮質骨の骨細胞は骨膜形成層の細胞分化に影響を与えること、が考えられた。



骨折治癒初期におけるまとめの図

- Blood vessels
- Osteoblastic cell
- Osteocyte
- Empty lacunae
- Bone Marrow
- Cortical Bone
- Cartilaginous cell
- Fracture line
- Periosteum