

学位研究紹介

下顎骨延長後のラットの下顎頭に及ぼす骨量と骨微細構造の影響

The effect of bone mass and architecture on mandibular condyle after mandibular distraction

新潟大学大学院医歯学総合研究科組織再建口腔外科学分野

須田 大亮

Division of Reconstructive Surgery for Oral and Maxillofacial Region, Niigata University Graduate School of Medical and Dental Sciences

Daisuke Suda

【緒 言】

顎変形症患者に対する外科的矯正手術の術後の偶発症・合併症の一つとして、Progressive Condylar Resorption (PCR) をはじめとした異常な下顎頭吸収の発症がしばしば認められる。Sakagami ら (2014) はラットの下顎骨延長を施し下顎頭を後上方移動させることで、下顎頭に異常な力学的負荷を与える実験を行った。その実験より得られた、下顎骨延長を施したラットでは下顎頭の骨吸収が生じるという実験結果より、異常な力学的負荷は下顎頭の吸収を引き起こす原因の一つであるということを明らかにした。一方、術後の異常な下顎頭吸収は10代の女性に多く見られ、ホルモンなどによる骨量や骨質の変化も下顎頭吸収に大きく影響すると考えられているが、その詳細は未だ解明されていない。そこで今回、免疫抑制剤であるFK506 (タクロリムス) により骨量と骨の微細構造を悪化させたラットに下顎骨延

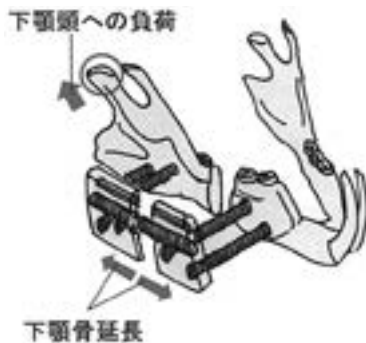

図1：下顎骨延長術の模式図。下顎骨延長を施すことで下顎頭に異常な負荷をかけた。

長をおこない下顎頭に異常な負荷を与えることで、骨量や微細構造が下顎頭吸収へ及ぼす影響を検索した。

【方 法】

5週齢の雄性 Wistar ラット 48頭を無作為に4群；下顎骨延長群 (Dist 群)，FK506 投与群 (FK 群)，FK506 投与 + 下顎骨延長群 (FK+Dist 群)，FK506 投与も下顎骨延長も施さない対照群 (Cont 群) に分けた。

FK 群および FK+Dist 群では、FK506 (1.0mg/kg/day) を、実験期間中毎日投与した。Dist 群ならびに FK+Dist 群では、実験開始から5週目 (10週齢時) に、ラットの右側下顎骨骨体到下顎延長装置を装着した。下顎延長装置には歯科矯正治療に用いるエキスパンションスクリューを組み込んで利用した。術後5日間の待機期間を経たのちに、0.175mm の骨延長を12時間に1度の頻度で10日間施した。骨延長は10日間合計で3.5 mm とした。

下顎骨延長終了1週間後または3週間後に、ラットを屠殺し、 μ CT による形態学的解析と組織切片の染色による組織学的解析をおこなった。

【結 果】

FK 群の下顎頭の骨髓腔が、Cont 群と比較して拡大していた。また、FK 群では Cont 群と比較して単位体積当たりの骨量、骨梁幅、骨梁数が減少し、骨梁間の距離が増大していた。これらのことから、FK506 投与は、下顎頭の骨量と骨の微細構造を悪化させることが確認された。しかし FK 群に、下顎頭表層における骨吸収は観察されなかった。

術後1週目、3週目ともに、Dist 群と FK+Dist 群で、下顎頭表層における骨吸収が観察された。術後1週目における FK+Dist 群の骨吸収量 (下顎頭の外側の稜の連続性が失われた距離を計測した) は Dist 群と比較して増大していたが、有位差は認められなかった。術後3週目でも、1週目と同様に FK+Dist 群における骨吸収量が Dist 群より大きかった。しかし術後3週目では、1週目と違い、FK+Dist 群と Dist 群間の骨吸収量に有位差が認められた。

Dist 群と FK+Dist 群のどちらの群においても、術後3週目の骨吸収が、術後1週目の骨吸収に比べ小さくなっていることが確認された。これらの差は、FK+Dist 群ではわずかであったのに対し、Dist 群では有位に大

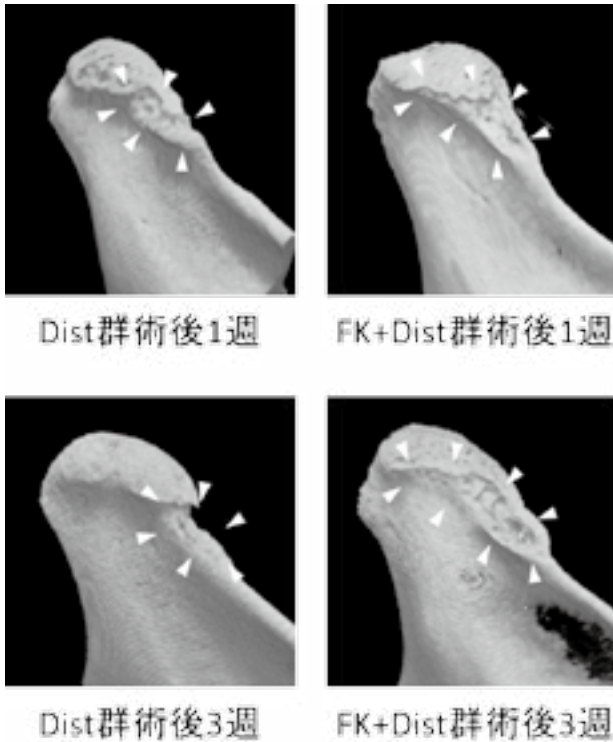


図2：各群ラット下顎頭の μ CT像。下顎頭吸収の大きさはFK+Dist群がDist群より大きい。

きかった。Dist群では術後3週目に新生骨がわずかに確認されたが、FK+Dist群では認められなかった。

【考 察】

FK506の投与により骨量と骨微細構造の悪化したが、下顎骨延長による下顎頭への異常な負荷がかからなかったFK群の下顎頭の表層に、骨吸収は認められなかった。一方Dist群では、明らかな下顎頭表層の骨吸収が観察された。これらのことから、骨量や骨微細構造の悪化のみで下顎頭骨吸収が生じることはなく、下顎頭の骨吸収には異常な力学的負荷の存在が重要であることが示唆さ

れた。下顎頭は通常、力学的負荷を受けることから、下顎頭の骨吸収は、力学的負荷の大きさが、骨の負荷に対する抵抗力を上回った時に生じると考えられる。

FK+Dist群の骨吸収がDist群に比べ大きかったことは、異常な力学的負荷の存在下では、骨量や微細構造の悪化も下顎頭の骨吸収を増大させる要因となることが示された。しかし、術後1週目におけるFK+Dist群とDist群間に有意差は観察されず、骨量や微細構造の力学的負荷に対する抵抗性への影響は限定的なものであることが示唆された。骨は通常リモデリングにより、力学的負荷に対し適合していく。Dist群で術後1週目の骨吸収が術後3週目で減少していること、術後3週目のDist群において新生骨がわずかに確認されたことなどから、異常な力学的負荷の存在下であっても、力学的負荷に対する適応が部分的に引き起こることが示された。一方で、術後1週目と3週目間での骨吸収の減少量がFK+Dist群ではわずかであったこと、Dist群に認められたような新生骨がFK+Dist群では観察されなかったことから、骨量や微細構造の悪化は、下顎頭の力学的負荷に対する適応力を大きく減弱させることが示唆された。

【結 語】

本研究結果から、骨量や微細構造は、骨の負荷に対する抵抗力と適応力に影響を与えることで、外科的矯正手術後の下顎頭吸収に関与する可能性があることが明らかとなった。

【参考文献】

Suda D. et al.: The effect of bone mass and architecture on mandibular condyle after mandibular distraction. Oral Surg Oral Med Oral Pathol Oral Radiol. 124: 339-347, 2017.