

最近のトピックス

う蝕治療へのEr:YAG laserの応用

Study on Er:YAG Laser for Caries Treatment

新潟大学大学院 医歯学総合研究科 口腔生命科学専攻
口腔健康科学講座 う蝕学分野

重谷佳見, 田辺啓太, 楯 泰昌, 吉羽邦彦,
吉羽永子, 岡本 明, 子田晃一, 岩久正明

Division of Cariology, Department of Oral Health Science,
Course for Oral Life Science, Niigata University
Graduate School of Medical and Dental Sciences

Yoshimi Shigetani, Keita Tanabe, Yasuaki Tate,
Kunihiko Yoshiba, Nagako Yoshiba, Akira Okamoto,
Kohichi Kota and Masaaki Iwaku

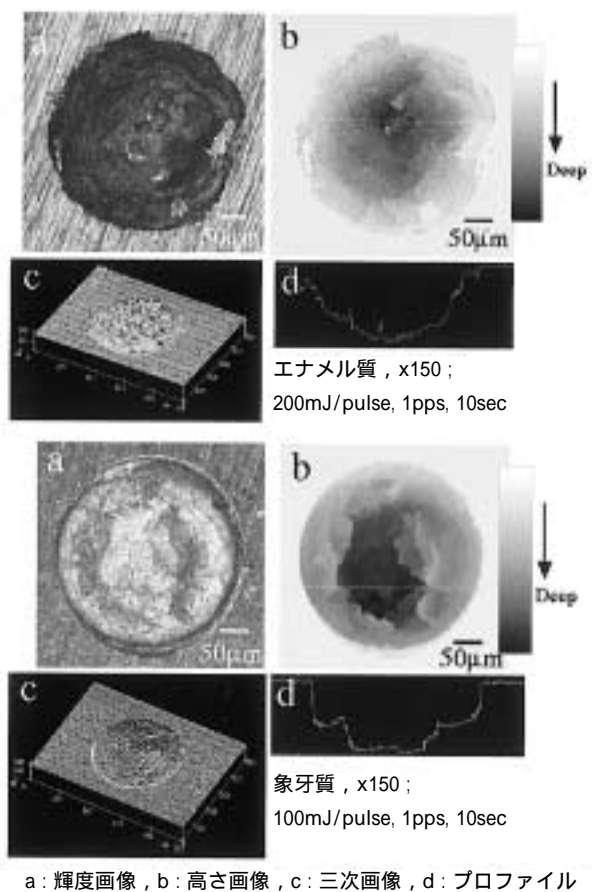
【緒 言】

当教室では、これまでう蝕に対してカリオロジーとしての総括的対応に取り組んでおり、その一連の研究において、レーザーについてはう蝕診断、CO₂処置、う蝕治療などへの応用を検討している。う蝕などの硬組織疾患の治療の際に、感染部と共に一部の健全歯質の除去を余儀なくされる場合もあり、これまで各種切削器具の検討が進められてきた。従来の回転切削器具を用いたう蝕治療においては、特有の音や振動は患者にとって不快感が強く、切削に伴う痛みへの恐怖感も大きいという問題点があった。また、切削時の摩擦熱や回転時の歯の亀裂の発生も危惧されている。そこで、近年各種レーザーの応用が注目されているが、歯髄損傷、炭化層の形成および残留、クラックの発生などの問題が指摘されている。しかしながら最近、組織への為害作用も低いとされるEr:YAGレーザーが開発され、患者にとってより一層快適な治療を行う可能性が期待される。Er:YAGレーザーでは、組織内の水分に選択的に吸収される波長(2.94 μm)を用いており、水分が瞬間的に気化する際の爆発力によって組織に破壊が生じ、結果的に歯の硬組織の部分的除去ができるという歯質蒸散作用を有する。

そこで、今回は、Er:YAGレーザー装置(Erwin:モリタ製作所, HOYA社製)による、歯質蒸散形態の走査型共焦点レーザー顕微鏡を用いた微細構造的な観察、ラットに用いた場合の歯髄反応に関する免疫組織化学的研究およびコンポジットレジン修復時の辺縁漏洩の検討の結果について、紹介する。

1. 歯質蒸散面形態の微細構造的観察

レーザー照射した際の歯質蒸散形態について、SEMに比べて試片に対する操作上のダメージの少ない条件下で形状測定と微細構造観察を行うことができる走査型共焦点レーザー顕微鏡(OLS1100:OLYMPUS社製)を用いて、形状測定および微細構造的観察を行った。新鮮ヒト抜去歯を用いて行い、業者推奨の照射出力において、エナメル質では微細なクラックが生じるものもあり、象牙質ではクラックの発生は認められなかった(図1)。



a: 輝度画像, b: 高さ画像, c: 三次画像, d: プロファイル

図1 走査型共焦点レーザー顕微鏡による歯質蒸散形態の観察像

また、エナメル質では、出力150, 200mJ間で、蒸散量の急激な増加を認め(P<0.05)、象牙質では、出力50, 100mJ間で、蒸散量の急激な増加を認めた(P<0.05)。象牙質の方がエナメル質よりも蒸散量はかなり多かった。このことは、組織構造の違いの他に、象牙質の方がエナメル質より水分量が多いためと考えられる。

2. レーザー照射後のラット歯髄反応に関する免疫組織化学的研究

組織非特異的アルカリホスファターゼ (TNAP), 抗原提示細胞 (OX6 陽性細胞), およびPGP9.5陽性神経線維の局在の変化を免疫組織化学的に, またDNA断片化をTUNEL法にて観察した。その結果, TNAP染色ではレーザー, バー群共に歯質蒸散直後から歯質蒸散相当部位の象牙芽細胞下層に陽性反応が出現し, さらにレーザー群では象牙芽細胞層周囲の歯髄組織にも強い陽性反応が観察された。この陽性反応の差は6時間後にはさらに広がり顕著な差となって観察された (図2)。その後

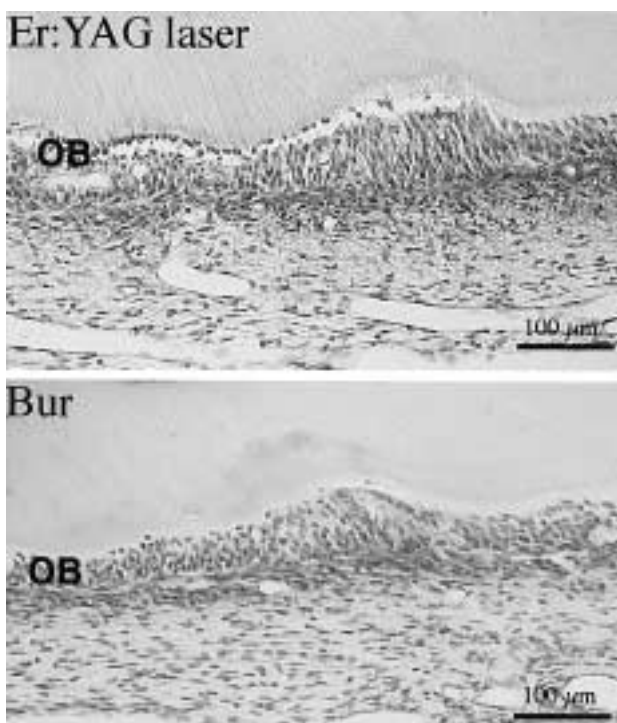


図2 窩洞形成6時間後のTNAP局在

バー群においても陽性反応は徐々に拡大し, 7日後にはレーザー, バー両群共に歯質蒸散相当部位を中心とした広範囲な反応として観察された。DNA断片化はレーザー, バー群共に歯質蒸散直後には観察されなかったが, 12時間後からレーザー, バー群共に窩洞形成相当部の象牙芽細胞層周辺に観察されるようになった。しかしバー群の場合7日後でもTUNEL陽性反応が認められたのに対して, レーザー群の場合では3日目以降, 陽性反応は観察されなかった。一方, OX6陽性細胞は, レーザー, バー群共に12時間後に細胞突起の象牙細管への侵入が認められた。さらに3日後より象牙芽細胞層を中心として多数のOX6陽性細胞が観察された。PGP9.5による染色

では, レーザー, バー群共に3日目からPGP9.5陽性神経線維の集束が窩洞形成相当部に現れ始め, 7日目には, 数珠状を呈する神経線維の明らかな集束像が観察された。また, 一部の神経線維は歯質蒸散相当部位の象牙芽細胞層にも観察された。以上の結果からレーザー照射による歯髄組織への何らかの効果が示唆されたが, 両者の反応は経時的に近似して観察されるという結論を得た。

3. コンポジットレジン修復時の辺縁漏洩の検討

ヒト抜去小白歯の頬側及び舌側にEr:YAGレーザー又はダイヤモンドバーを用いて, 歯冠部から歯根部にかかる浅皿状の5級状窩洞を形成し, コンポジットレジンにて修復を行った。その後, さまざまな条件下での仕上げ研磨, またサーマルサイクリングおよび繰り返し荷重といった負荷試験を行い, 辺縁漏洩の測定を行った。漏洩試験の結果, Er:YAGレーザーとタービンを比較して, エナメル質窩縁および象牙質窩縁共に辺縁封鎖性に差は認められなかった ($P > 0.05$)。しかしながら, レーザー照射によるエナメル質窩縁では, データのばらつきが認められた。この原因として, レーザー照射によるエナメルクラックの発生が考えられ, また, 窩縁部もタービンに比べて若干不明瞭であった。

以上の3つの研究結果より, Er:YAGレーザーのう蝕治療への応用は, 十分有効であることが明らかになった。

【参考文献】

- 1) Shigetani, Y., Okamoto, A., Neamat ABU-BAKR, and Iwaku, M.: A Study of Cavity Preparation by Er:YAG laser - Observation of Hard Tooth Structures by Laser Scanning Microscope and Examination of the Time necessary to Remove Caries - . Dent. Mater. J., 21(1): 20 - 31, 2002.
- 2) Tanabe, K., Yoshida, K., Yoshida, N., Iwaku, M. and Ozawa, H.: Immunohistochemical study on pulpal response in rat molars after cavity preparation by Er:YAG laser. Eur. J. Oral Sci. (in press).
- 3) Shigetani, Y., Tate, Y., Okamoto, A., Iwaku, M. and Neamat ABU-BAKR.: A Study of Cavity Preparation by Er:YAG laser - Effects on The Marginal Leakage of Composite Resin Restoration - . Dent. Mater. J. (submitting).