

## 学位研究紹介

## 自由行動下のウサギにおける嚥下時の舌筋活動

## The tongue muscle activities during swallowing in freely behaving rabbits

新潟大学歯学部歯科矯正学講座

長沼一雄<sup>1</sup>, 山田好秋<sup>2</sup>, 井上誠<sup>2</sup>, 山村健介<sup>2</sup>, 花田晃治<sup>1</sup><sup>1</sup>Department of Orthodontics and<sup>2</sup>Department of Oral Physiology

Niigata University Faculty of Dentistry

Kazuo Naganuma<sup>1</sup>, Yoshiaki Yamada<sup>2</sup>, Makoto Inoue<sup>2</sup>Kensuke Yamamura<sup>2</sup>, Kooji Hanada<sup>1</sup>

Keyword : 嚥下, 外舌筋, 下顎運動

## 目 的

食物や水を口腔内に取り入れてから嚥下するまでの過程で、舌は下顎運動と協調したりズミカルな運動を行うことで食塊の口腔内移送に重要な役割を持っている。このようなリズムカルな顎舌協調運動は基本的には脳幹のパターンジェネレーターにより形成されるが、その運動は末梢の感覚入力により修飾を受けると考えられている。これまで、舌運動様式を知るためX線画像や筋電図等を用いて多くの研究が行われてきた。しかし、外舌筋の活動と顎運動を同時記録した研究は少ない。本研究では自由行動下のウサギを用いて、咀嚼筋、外舌筋、舌骨筋の筋活動と下顎運動を同時記録し、咀嚼および嚥下運動時における各筋の活動パターンについて検討した。

## 材 料 と 方 法

実験には体重2.0 - 2.5kgの雄成熟ウサギを5羽用いた。下顎運動はYamadaら<sup>1)</sup>の方法に準じ、鼻骨に固定した磁気センサーと下顎骨のオトガイ部に固定した磁石によって二次元的(開閉・左右方向)に記録した。同時に咀嚼筋(咬筋, 顎二腹筋), 外舌筋(茎突舌筋, オトガイ舌筋), 舌骨筋(顎舌骨筋, 甲状舌骨筋)の筋電図を記録した。記録は、自由行動下でペレット咀嚼および嚥下運動を対象として行った。下顎運動軌跡の垂直成分に記録される最大開口時から次の最大開口時までを1周期とした。甲状舌骨筋の大きな活動のある1周期を嚥下周期と規定し、咀嚼周期と区別した。咀嚼および嚥下周期に

おける各筋の筋活動開始時間, 筋活動停止時間, Peak time, 筋活動持続時間を計測し, 筋活動のタイミングについて検討した。

## 結 果 と 考 察

## 咀嚼運動

下顎運動の垂直成分の方向と速度から咀嚼周期は3相(fast-closing phase, slow-closing phase, opening phase)に分類された(図A)。

オトガイ舌筋は顎二腹筋と同期し, opening phaseに活動していた。茎突舌筋はfast closing phaseとopening phaseにそれぞれ2相性の活動が認められた。Opening phaseにおける茎突舌筋の活動は, オトガイ舌筋の活動とオーバーラップしていた(図A)。過去のX線画像を用いた研究<sup>2)</sup>から, 開口時において舌前方部は前下方に, 舌後方部は前上方に, また閉口時には後上方に動くことが知られている。本研究の筋電図記録は, 過去のX線画像を用いた研究の結果を支持している。

## 嚥下運動

嚥下周期は5相(fast-closing phase, slow-closing phase, O<sub>1</sub> phase, O<sub>2</sub> phase, O<sub>3</sub> phase)に分類され, 咀嚼時の周期時間と比較すると, その周期時間が延長していた(図B)。それぞれの持続時間を比較すると, closing phaseでは両者に変化はなかったが, opening phaseには顕著な延長が認められた。相関分析の結果, 嚥下周期の持続時間とO<sub>2</sub> phaseの持続時間が最も相関が高かった(r=0.9)。このことからopening phaseにO<sub>2</sub> phaseが挿入されたため, 嚥下時の周期時間が延長したことが明らかとなった。O<sub>2</sub> phaseに咬筋と顎二腹筋が協調して働いていることから(図B), 下顎が安静位にあると考えられる。このような咀嚼筋の協調運動は, 嚥下の口腔咽頭相の間, 下顎を閉口に近い位置で安定させていることが推測される。

嚥下時に特徴的な筋活動は, 顎舌骨筋, 茎突舌筋および甲状舌骨筋において認められた(図B)。これらの筋は“leading complex”の一部を形成していると考えられる。顎舌骨筋は舌根部を安定させるため, 舌骨を前上方に引き上げる。顎舌骨筋と茎突舌筋の協調運動は, 舌骨を前方に移動させる。また, 甲状舌骨筋は, 喉頭を舌骨方向に向かって移動させている。本研究では顎舌骨筋と茎突舌筋はほぼ同時に活動を開始し, 甲状舌骨筋はそれらに約60msec遅れて活動を開始していた。この60msecの遅れは, 口腔から咽頭までの食塊の移動する

時間であると推測される。

嚥下時のオトガイ舌筋の活動は、明らかではなかった(図B)。大きな活動は、顎二腹筋と同様O<sub>3</sub> phaseに開始した。また顎二腹筋と同様、大きな活動に先行して、小さな活動が認められた。しかし小さな活動の開始は他の嚥下関連筋と一致していた。過去の報告<sup>3)</sup>から嚥下関連筋は2種類に分類される。一方は常に嚥下に参加し、嚥下中枢に支配されている筋、もう一方は必ずしも嚥下には参加せず、その活動は末梢の感覚情報によるところが大きい筋である。本研究結果は嚥下時、オトガイ舌筋は後者の筋であることが示唆された。

recording system implanted in the freely moving rabbit. Journal of Neuroscience Methods., 23, 257-61,1988.

- 2) Cortopassi, D. and Muhl, Z. F.: Videofluorographic analysis of tongue movement in the rabbit (Oryctolagus cuniculus) Journal of Morphology, 204, 139-46, 1990.
- 3) Dubner, R., Sessle, B. J. and Storey, A. T.: The neural basis of oral and facial function, The neural basis of oral and facial function, p. 348-376, Plenum, New York, 1978.

参 考 文 献

- 1) Yamada, Y., Haraguchi, N., Oi, K. and Sasaki, M.: Two-dimensional jaw tracking and EMG

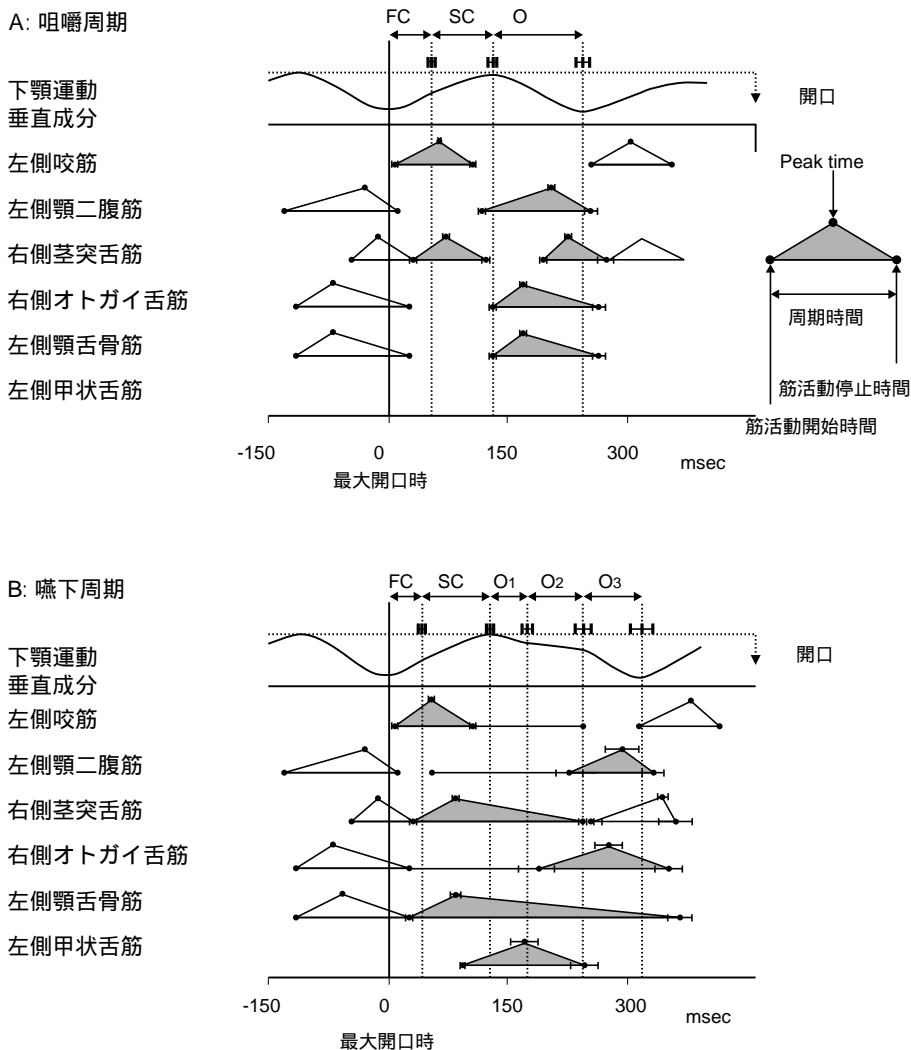


図 5羽各10周期の加算平均から得られた、下顎運動と筋活動の時間的關係。  
 A:咀嚼周期 B:嚥下周期 FC: fast-closing phase; SC: slow-closing phase; O: opening phase; O<sub>1</sub>: O<sub>1</sub> phase; O<sub>2</sub>: O<sub>2</sub> phase; O<sub>3</sub>: O<sub>3</sub> phase.