

学位研究紹介

片側性唇顎口蓋裂児におけるHotz床併用2段階口蓋形成手術法が顎顔面成長に及ぼす影響について

Effects of Hotz's Plate-based Two-Stage Palatoplasty on Craniofacial Development in Unilateral Cleft Lip and Palate

1 新潟大学歯学部歯科矯正学講座

2 口腔外科学第二講座

新井 透¹, 石井 一裕¹, 森田 修一¹
花田 晃治¹, 小野 和宏², 高木 律男²

Department of Orthodontics

Second Department of Oral and Maxillofacial Surgery¹

Faculty of Dentistry, Niigata University²

Toru Arai¹, Kazuhiro Ishii¹, Shuichi Morita¹

Kooji Hanada¹, Kazuhiro Ono², Ritsuo Takagi²

キーワード：二段階口蓋形成手術法，Hotz床セファログラム

目 的

これまでセファログラムなどを使用して，Hotz床併用2段階口蓋形成手術法の顎顔面成長に対する影響について検索した報告は少なく，顎顔面成長という観点からの有用性については不明な点が多々認められる。そこで今回，これらの不明な点を明らかにするために，Hotz床併用2段階口蓋形成手術法で管理された症例と早期口蓋形成手術症例の顎顔面形態および成長について側面セファログラムを用いて比較検討した。

対象および方法

1982年11月から1999年11月までの17年間で新潟大学歯学部附属病院第2口腔外科・矯正科において，Hotz床併用2段階形成法で出生後早期から管理，治療を行った片側性唇顎口蓋裂患者29名（男児19名，女児10名）から得られた87枚の側面セファログラム（男児54枚，女児33枚）と，当病院口腔外科および6カ所の医療機関において1975年6月から1990年2月までの14年8ヵ月間に2歳未満で粘膜骨膜弁法により一期的に口蓋形成がなされ，その後

当科において管理されている片側性唇顎口蓋裂患者28名（男児18名，女児10名）から得られた89枚の側面セファログラム（男児58枚，女児31枚）を資料として用いた。以下，Hotz床併用2段階形成法により出生後早期から管理を受けた群をTwo-stage群，2歳未満で口蓋形成術を受け，管理されている群をOne-stage群とする。Two-stage群，One-stage群から得られた側面セファログラムを撮影時年齢に応じて，男女それぞれ6，8，10，12，14歳群に分類した。各被験者の側面セファログラムをトレースし，SellaとSella-Nasion lineで重ね合わせした後，24項目について計測した。両群とも各年齢で男女別々に平均値と標準偏差を求めるとともに，各年齢時の両群間の比較検討と各群の増齡的变化について検討した。尚，歯系の変化に関しては，6歳児被験者において，上下顎前歯，上下顎第一大臼歯が萌出途中の者が多く，8歳以降のデータについて検討した。また，両群とも各年齢時の平均的プロフィログラムを，Sellaを原点，Sella-NasionをX軸，Sellaを通るSella-Nasionの垂線をY軸として作製し，その成長様相についても検討した。

結果と考察

Hotz床併用2段階口蓋形成手術法で管理されたTwo-stage群とOne-stage群の成長様相を比較検討した結果，1) SNA angleにおいてTwo-stage群が常に大きな値を示したことから頭蓋底に対し上顎骨がTwo-stage群においてより前方に位置する傾向にあることが示唆された。（図1）

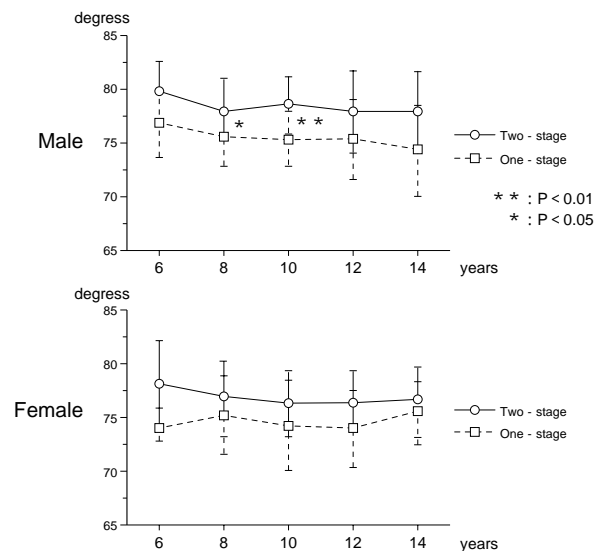


図1 SNA

2) ANB angleにおいてTwo-stage群が、常に男女とも大きな値を示し良好な上下顎関係を保持していた。これに対して、One-stage 群の男児では、増齢とともに顎関係が悪化していく傾向が認められ、女児では、常にマイナスの値を示し、早期から下顎前突傾向を呈していた。

(図2)

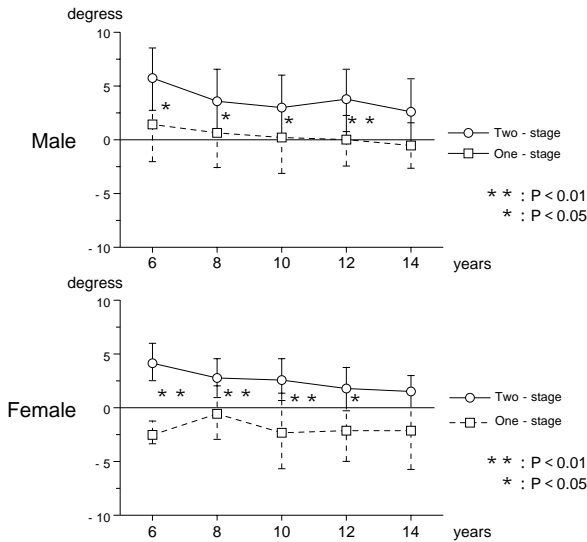


図2 ANB

3) 上顎の成長はTwo-stage群が下方よりも前方方向への成長が強いのにに対し、One-stage群は下方成分への強い成長を示した。

(図3, 4)

4) One-stage群において下顎がより近心に位置し、前下顔面がより長い傾向を示した。

(図3, 4)

以上よりHotz床を併用した2段階口蓋形成手術法によって管理された患者は、Hotz床を装着し硬口蓋への手術を6歳に遅らせることによって上顎劣成長をもたらす要因を減少させることにより早期口蓋裂閉鎖症例と比較し、上顎の成長が良好であり、その結果バランスのとれた顎顔面の成長が生じていることが明らかとなった。

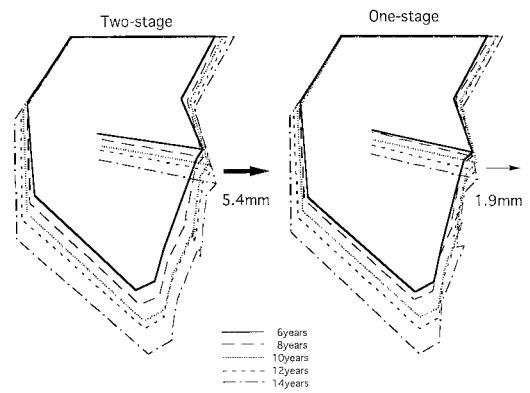


図3 男児プログラム

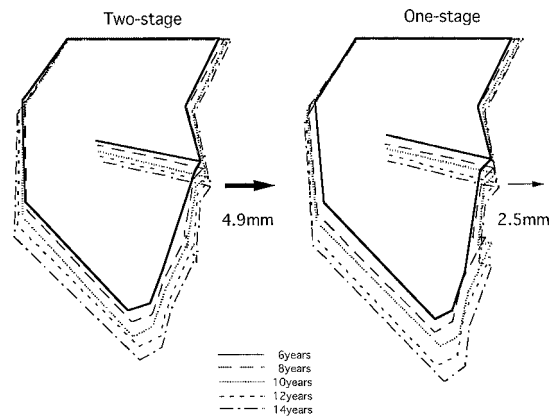


図4 女児プログラム