

- 総説 -

萌出障害の咬合誘導

野田 忠

新潟大学歯学部小児歯科学教室

Treatment Guidance for Eruption Disturbance

Tadashi Noda

Department of Pediatric Dentistry
Faculty of Dentistry, Niigata University

平成12年5月10日受付 6月1日受理

キーワード：萌出障害，咬合誘導，萌出遅延，埋伏歯，外科的萌出誘導

小児歯科医療は，小児の口腔領域の健全な発育と健康の維持を目的としている。これを咬合の発育からみると，乳歯の萌出から乳歯咬合の完成，さらに永久歯への交換から永久歯咬合の成立までを正常に経過させることである。この咬合の発育の過程を正常に経過させるためには，これを障害する異常や口腔疾患を予防し，治療することが必要となる。

小児歯科での咬合誘導は，咬合の不正を予防し，また，初期の不正を修正することによって，正常な咬合へ誘導することであり，齲蝕の予防や治療，萌出余地の回復，歯の移動，過剰歯や埋伏歯の摘出，唇舌小帯の形態修正など，小児歯科臨床のあらゆる処置が，咬合の発育を正常に導くために使われ，小児歯科における咬合の誘導は，小児歯科臨床そのものといえる。

歯の萌出障害への処置は，咬合誘導において，咬合を乱す異常の処置として重要な部分を占めている。乳歯列から永久歯列への交換では，さまざまな萌出の異常に遭遇する。これらの萌出異常を早期に処置し，正常な永久歯列へと咬合誘導することは，小児歯科臨床の重要な役目の一つである。

萌出障害はさまざまであるが，埋伏歯や萌出遅延歯など，処置が遅れると複雑な誘導処置が必要となったり，摘出しなければならなくなったりすることが少なくないので，早期発見・早期治療がポイントとなる。

萌出障害は小児歯科だけではなく，口腔外科や矯正歯科などの分野でも取り上げられているが，小児歯科のように，萌出を誘導し歯列咬合を完成させるという立場からのものは少ない。

本論文では，新潟大学歯学部小児歯科学教室で長年にわたり扱ってきた，萌出障害の研究・症例をベースに，内外の小児歯科関係雑誌に掲載された萌出障害の論文を

加えて，萌出障害の咬合誘導について，小児歯科臨床の場で役立つことを念頭に総説にまとめる。

1. 萌出障害の状況

1) 萌出障害とは

萌出障害(Eruption Disturbance)は，何らかの原因(実際の臨床では原因が特定できないことも少なくない)で，歯が正常に萌出しなもので，次ぎの2つに大きく分けられる。

萌出時期の異常：萌出遅延・埋伏

萌出方向の異常：異所萌出・埋伏

2) 萌出障害の状況

萌出障害は，その定義の難しさ，状態の多様さ，年齢による状況の違いなどから，一般集団での発現頻度は不明であり，どのような萌出障害が多いかが分かる程度にすぎない。

小児歯科外来で扱われた萌出障害については，いくつかの報告があり¹⁾⁻⁵⁾，いずれも上顎永久中切歯が半数近くを占め，ついで上顎永久犬歯となっている。

表1は，新潟大学歯学部小児歯科で，1979年から1996年までの16年6か月の間に，何らかの処置を行った患児415人の萌出障害493歯の歯種別症例数である¹⁾。

表1 歯種別処置歯数¹⁾

	195	40	59	12	17	53	1	11	388(歯)
上顎	39.5	8.1	12.0	2.4	3.5	10.7	0.2	2.2	78.6(%)
歯種	1	2	3	4	5	6	7	乳歯	
下顎	1	6	18	17	30	20	7	6	105(歯)
	0.2	1.2	3.7	3.5	6.1	4.1	1.4	1.2	21.4(%)

415人のうち男児が 222人、女児が 193人であり、男女での大きな差はない。初診患者は 222人で53%を占め、そのうち紹介されて来院したのは約60%である。上顎中切歯は初診の患者が約7割を占め、上顎側切歯も同様の傾向だが、上顎犬歯は定期診査での発見が5割を超え、下顎犬歯、上下の小白歯、大臼歯では、定期診査での発見が多数を占めてくる。

学校健診で齲蝕以外にも注意が払われるようになったこと、保護者の意識が高くなったこと、エックス線診査が一般的になり、齲蝕のために撮影されたエックス線、特にパノラマ写真により萌出障害が発見されやすくなったこと、小児歯科で継続的に管理されるようになったことなどから、萌出障害が初期の段階で発見されるようになってきた。

乳歯が 3.4%であり、永久歯がほとんどである。上顎78.6%、下顎21.4%と上顎が圧倒的に多く、上顎中切歯が全体の約40%を占め、次いで上顎犬歯12%、上顎第1大臼歯10.7%となっている。

2) 永久歯の萌出障害の状況

(1) 上顎永久歯

萌出障害の約40%を占める上顎中切歯は、図1および表2に示すように⁶⁾、いわゆる鼻に向いているA - D関係のものが36.5%と最も多く、唇側(A - D, B - D)と口蓋側(D - A, C - A)に向いているものの比は3 - 4対1である。正常な中切歯の歯軸とかわらないX軸での埋伏も約1/4ある。

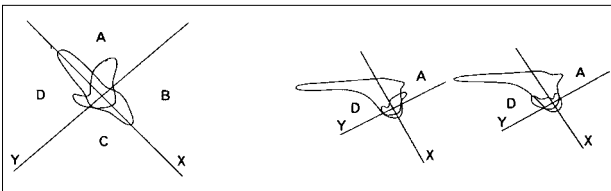


図1 上顎中切歯の埋伏の歯冠 - 歯根関係

表2 上顎中切歯の埋伏症例⁶⁾

歯冠 - 歯根	A - D	B - D	D - A	C - A	X 軸	計
例数	27	16	9	4	18	74例
%	36.5	21.6	12.2	5.4	24.3	100.0%

歯牙腫や過剰歯が原因と考えられるものではX軸での埋伏が多く、低年齢期の重症の齲蝕では唇側または舌側に、また外傷では唇側に大きく向きを変えたものが多い⁷⁾。

発見時の年齢にもよるが、隣接歯が中切歯の場所に傾斜したり、入り込んでいることも少なくない。

上顎側切歯は萌出方向が大きく変わっているものはほとんどない。

永久犬歯の萌出障害では、日本人などアジア人の場

合、口蓋に位置するものが約3割、唇側にあるものが約7割であるが、白人の場合はその割合が逆転する⁸⁾。永久犬歯の埋伏の原因としては、歯胚の位置異常によるものが多いと考えられるが、乳歯の重症の齲蝕および歯内療法によると思われるものも少なくない^{8,9)}。また、萌出障害の永久犬歯は、ほとんどが近心方向に向き、時には側切歯や中切歯の歯根を吸収することがある¹⁰⁾。

小白歯では第1小白歯より第2小白歯の異常が多く、特に口蓋側での方向・位置異常が多い。乳歯の重症な齲蝕や歯内療法によると思われるものでは、唇側方向への萌出異常がみられる。また、第2小白歯では歯胚の形成位置が、最初第2乳臼歯の近心根上部であり、その後発育とともに第2乳臼歯直下に位置を変えてくるが、この過程が第2乳臼歯の低位乳歯などで障害されると位置異常や埋伏となるものがある¹¹⁾。

小児歯科で扱う大臼歯の萌出障害は第1大臼歯がほとんどを占め、第2大臼歯は患者の対象年齢から少ない。小児歯科で扱う第1大臼歯の萌出障害でもっとも多いのは、図2のように近心位に萌出して第2乳臼歯の下にもぐり込む異所萌出である^{12,13)}。

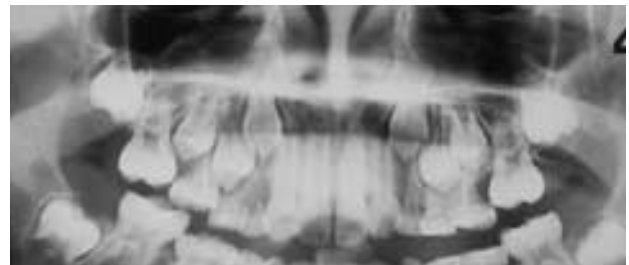

図2 上顎第1大臼歯の異所萌出

上顎第1大臼歯の萌出障害は、他の萌出障害に比べて、萌出方向や位置が大きく異常になっているものは少ない。歯冠上部の線維性過形成や歯牙腫などによる萌出の障害では、原因除去や開窓により、正常位置に萌出してくる^{12,14)}。また、第1・第2大臼歯の発育の遅れによる萌出遅延もある¹²⁾。

(2) 下顎永久歯

下顎永久切歯の萌出障害は上顎に比べてかくだんに少ない。中切歯より側切歯が多く、過剰歯や歯牙腫により犬歯とともに埋伏しているものも少なくない¹⁵⁾。

下顎永久犬歯の萌出の異常も、上顎の4分の1程度と少ない¹⁾。過剰歯や歯牙腫によるものでは、それらに押されるように位置が変化している。また、下顎永久犬歯が下顎骨の底部に水平に埋伏し、徐々に位置を変化させる症例がある¹⁶⁾。

小白歯の萌出障害では、第1小白歯より第2小白歯

が多い。第1小臼歯では歯牙腫によるものが、第2小臼歯では嚢胞による埋伏が多く、上顎小臼歯でこれらによる萌出障害がほとんどないと対照的である¹⁾。また、第2小臼歯が遠心方向に形成され、第1大臼歯の近心根にぶつかる形の萌出障害がある(図3)。

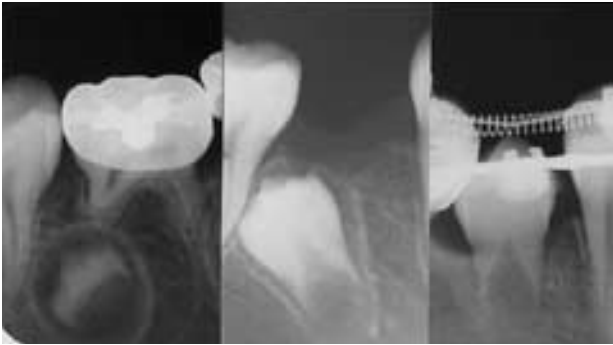


図3 下顎第2小臼歯の遠心方向への埋伏
8歳・11歳・12歳，先行乳歯を抜去後，開窓牽引した。

大臼歯の萌出障害は，上顎と同じで異所萌出や形成の遅れによる萌出遅延が多いが，歯牙腫や歯冠上部の線維性過形成が原因のものもあり，また，上顎第1大臼歯と比べて，近心に傾斜する方向の異常をとまうことがある¹⁷⁾。

(3) 乳歯

乳歯の萌出障害は少なく，本学小児歯科の報告¹⁾では，全萌出障害歯493歯のうち上顎11歯(2.2%)，下顎6歯(1.2%)であり，全歯種におよんでいるが，埋伏ないし萌出遅延で，方向の異常は下顎乳中切歯2歯のみである。

2. 萌出障害の原因

萌出障害の原因には，全身的要因によるものと，局所的要因によるものがある。

1) 全身的要因

全身的要因としては，鎖骨頭蓋異骨症¹⁸⁾，大理石病¹⁹⁾に伴うものなど多くの遺伝性疾患が報告されている。また，未熟児の歯の形成の遅れの報告²⁰⁾もある。

2) 局所的要因

局所的な要因としては，過剰歯や歯牙腫のように，その存在により直接的に萌出を障害するもの，乳歯の外傷や齲蝕による歯根周囲の病巣や嚢胞に继发して起こるもの，歯冠上部の線維性過形成や歯肉の過形成によるもの，歯の形態異常によるもの，歯胚の位置や方向の異常によるもの，永久歯の萌出余地の不足などがある。

(1) 歯根周囲の病巣

乳歯の外傷や齲蝕による歯根周囲の病巣が原因での

萌出障害は，歯の形成障害によるものより，病巣の存在による方向の異常が多いように思われる。歯胚の乳歯根尖病巣の回避²¹⁻²⁴⁾はよく知られている。逆に小臼歯部でよく見られるが，乳臼歯の齲蝕による膿瘍があるケースで，頬側の歯槽骨がなくなり，歯が頬側に向かう場合がある²⁵⁾。

上顎中切歯の埋伏や萌出遅延は，低年齢期の乳切歯の重度の齲蝕が関与しているものがあり^{6,26,27)}，これらの患者は乳歯の齲蝕が酷かった時代にあたる。歯の萌出障害を研究しているKuroiの話によれば，スウェーデンでは上顎中切歯の鼻に向かった埋伏は稀であり，齲蝕の少ないスウェーデンでのこの傾向は，乳歯齲蝕の減少に伴い，日本でも次第にみられるようになると考えられる。

乳歯の歯根周囲の病巣による上顎中切歯の埋伏で，鼻に向かうものと口蓋に向かうものがあるのは，次のように考えられる。

中切歯の形成初期の1歳から2歳ころに，乳切歯の歯根周囲に病巣ができ，その病巣を回避するように歯胚が動くと，図4のような乳切歯と永久中切歯の位置関係から，口蓋に向かい，逆に歯肉膿瘍ができるようになると，唇側の歯槽骨がなくなり，歯胚が抵抗のない方向に動き，唇側から鼻の方向に歯冠を向ける⁶⁾。

(2) 乳歯の外傷

上顎中切歯が鼻に向かった症例を，乳切歯の外傷による衝撃で，中切歯の方向が変わったと説明するものもあるが，図4の位置関係から，乳切歯の陥入では，口蓋に向かうことは考えられても，鼻に向かうことは考えられない。

乳切歯の歯根吸収が進む5歳から6歳では，陥入した乳切歯が中切歯に直接衝撃を与え，歯根の形成を障害して萌出障害を起こすことがあるが²⁸⁾，この場合でも方向の変化は水平までで，鼻に向かうことは考えられない。

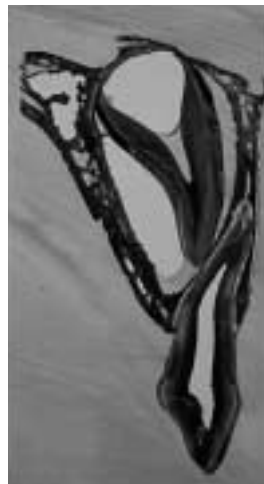

図4 乳中切歯と永久中切歯の位置関係

(3) 過剰歯

過剰歯の存在による隣在永久歯の位置異常や捻転はしばしば遭遇するが、極度の萌出遅延や埋伏はそれほど多くはない。過剰歯による埋伏は、過剰歯が萌出路に存在し直接的に萌出を止めているが、萌出方向は正常方向である⁷⁾。

過剰歯による上顎中切歯の鼻方向への埋伏の報告もあるが、レントゲン写真に乳切歯の歯内療法と病巣がみられるものや、過剰歯との因果関係が明確でないもので、過剰歯があったことを単純に原因としたものに過ぎない。過剰歯の影響による萌出障害は、過剰歯の多い上顎切歯部より、下顎の側切歯・犬歯・小臼歯やその他の部位の方が大きい。

(4) 歯牙腫

歯牙腫による萌出障害の報告は多く²⁹⁻³²⁾、さらに歯牙腫はエックス線写真で石灰化物が微かにしか見えない状態でも萌出を障害する³²⁻³⁴⁾(図5)。歯牙腫による埋伏も過剰歯と同様に萌出方向は正常方向であることが多い⁷⁾。

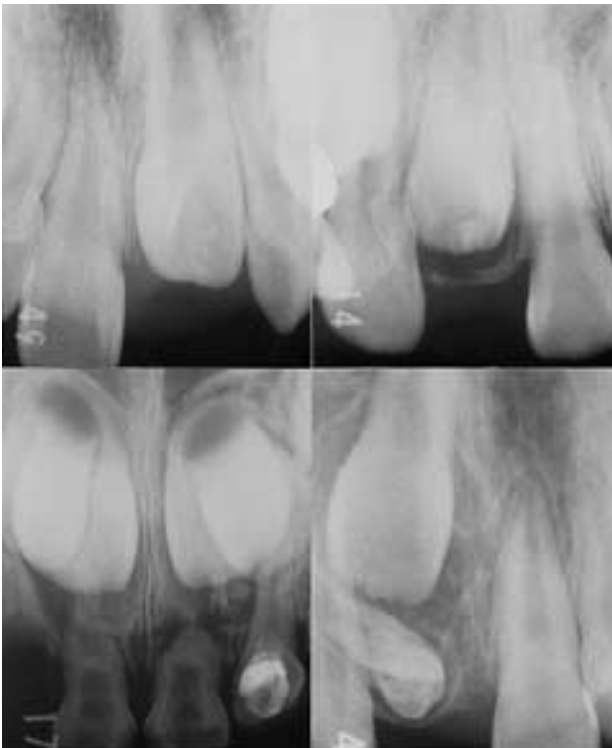


図5 上顎中切歯の萌出を障害した歯牙腫
石灰化物が微かにしか見えない状態でも萌出障害を起こす。

(5) 隣接歯の形成の遅れ

歯牙腫が形成の初期に既に萌出を障害するのと同様に、形成途上の歯胚は隣接する歯の萌出に影響すると考えられ、上顎の側切歯の発育遅延により、中切歯が

萌出遅延を起こしたと考えられる報告がある^{35,36)}。

(6) 歯胚形成の異常

歯の形成初期から方向が異常であったと考えられるものがあり、下顎第2小臼歯ではしばしば第1大臼歯の歯根方向に向くものがある。また、下顎第2小臼歯は、発生の初期に乳臼歯の咬合面上部に形成され、その後第2乳臼歯の下に位置を移すが³⁷⁾、何らかの異常により乳臼歯の上部にそのまま残り、第2乳臼歯が埋伏する場合がある³⁸⁾。

(7) 哺乳などの外力

下顎乳切歯では、舌側に歯冠を水平に向けた埋伏症例の報告があり³⁹⁾、これは形成初期に早期に歯肉内に萌出し、その後哺乳などの外力が歯肉に加わることで、歯肉内で萌出方向が舌側に向かったと考えられる。

(8) 歯冠被覆歯肉組織の異常

歯冠上部の線維性過形成や歯肉の過形成などによる萌出障害の報告がある^{2,14,17,40,41)}。米持は萌出遅延歯冠被覆歯肉組織の解析を行い、約半数の症例で歯冠周囲に特徴的な歯原性間葉組織由来の幼若なコラーゲン線維と粘液様間質の増生がみられ、その上方にテネシン(TN)強陽性の線維化層が歯肉粘膜との間に介在しており、この粘液線維性組織増生を歯冠周囲粘液線維性過形成症(Pericoronal myxofibrous hyperplasia)という疾患概念に要約した^{42,43)}。

(9) 嚢胞

嚢胞による萌出障害は含歯性嚢胞が多いが原始性嚢胞などもある^{9,44,45)}。上顎では犬歯部、下顎では小臼歯部に多く、下顎小臼歯の含歯性嚢胞では、乳臼歯の歯内療法、特にFC断髄や感染根管治療の既往のある場合が多い⁴⁴⁾。

エックス線写真での歯冠周囲の歯小嚢が膨らんだ状態から、嚢胞による萌出遅延と診断される場合があるが、歯牙腫などによる萌出障害の場合にも、歯冠周囲に同様の変化がみられることから、歯が長期間顎骨内にあることによる嚢胞様変化と考えられる。

3. 萌出障害の咬合誘導

1) 萌出障害の咬合誘導の基本

(1) 萌出障害の発見

萌出障害は早期発見・早期治療が第一である。小児歯科医は、基本的に、また自然にやっていることだが、齶蝕の治療に来院した患者でも、子ども全体を眺めているし、顔や顎、特に歯列・咬合や歯の発育状態には気を配っている。

歯の萌出状態は見れば分かる。小学生の時期、乳歯から永久歯に次々交換してゆくが、この時期には、乳歯の動揺とともに、上顎の歯肉を唇側から触って、

後継永久歯の発育状態と位置を確認する。特に犬歯は萌出に際して唇側からかぶって下りてくるので、唇側の歯肉を触って、乳犬歯の上部に膨らみを感じない場合や、側切歯の真上に膨らみを感じる時は、口蓋への転位や近心方向への萌出を疑わなければならない。

齲蝕や外傷でエックス線写真を撮ったときも、同時に写っている他の歯の状態、特に未萌出の永久歯の状態を観察する。近年はパノラマエックス線写真により、未萌出の永久歯の萌出障害が発見されることが多くなった。

パノラマ写真では、左右の歯の萌出や発育状態を比べながら見てゆく。一方の発育が遅れていたり、左右の歯の方向や状態が違っていれば、何か発育障害が起こっているかもしれない。

萌出障害では、歯の発育の遅延の場合を除いて、経過観察などをしていると、治療が複雑になることが多い。おかしいと思ったら、詳しく調べて処置するか、小児歯科の専門医に紹介して欲しい。

(2) 処置の基本

萌出障害を起こしている場合の処置は次のようなものである。状況によりそれらを組み合わせて処置する。

先行乳歯の抜去

方向の異常では、図6のように先行乳歯の抜去だけで方向が変わるものがある。多くの場合、先行乳歯の抜去で状況が改善されるので、第一選択は先行乳歯の抜去である。

方向の異常がないものでも、反対側に比べて萌出が遅れているものでは、先行乳歯を抜去して3～4か月経過をみる。

原因の除去

表3は上顎中切歯の歯牙腫による萌出障害の誘導を示したものである³²⁾。歯牙腫の摘出はもちろん行われているが、それだけで正常な位置に配列したものがある。図7では歯牙腫の摘出後に、歯が萌出してきているのがわかる。

歯牙腫や過剰歯の摘出はもちろん、次に述べる開窓でも、結果として萌出障害の原因となっている線維性

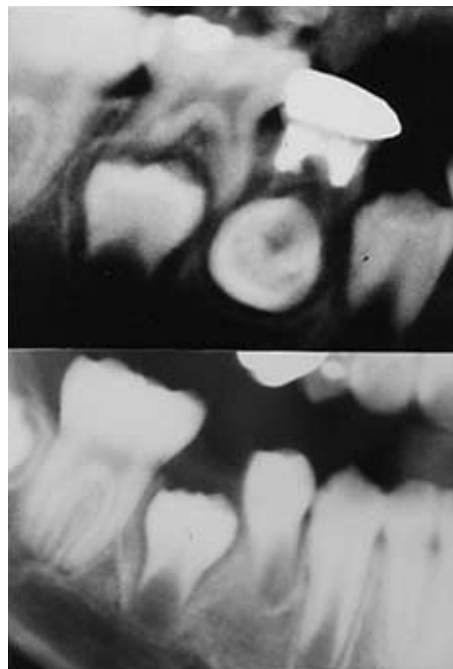


図6 原因となっている先行乳歯の抜去
乳歯根周囲の病巣により頬側に向けた第1小臼歯が、原因歯の抜去で咬合面方向に向きを変えた。

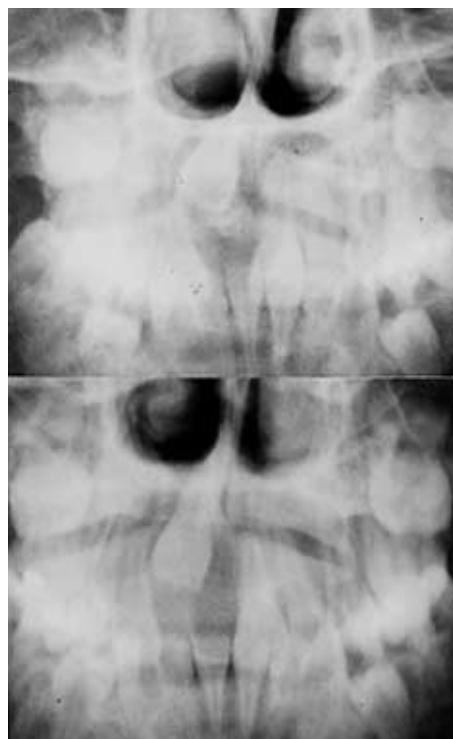

図7 原因除去(歯牙腫摘出)による歯の萌出
歯牙腫摘出後に中切歯が萌出方向に動いている。

過形成を除去している。原因除去後は、3～4か月経過を観察し、萌出傾向をみる。

表3 上顎中切歯の歯牙腫摘出後の転帰³²⁾

症例	歯牙腫 摘出	開窓	牽引	萌出完了	配列
1	6y 5m	7y 2m		7y 8m	自然
2	8y 1m	8y 8m		8y 11m	誘導
3	9y 9m			10y 5m	誘導
4	10y 1m	10y 6m	10y 9m	10y 11m	誘導
5	10y 3m			10y 11m	誘導
6	10y 11m	11y 0m	11y 0m	11y 5m	誘導
7	11y 4m	12y 4m		13y 5m	誘導

開窓

歯冠を露出させると、歯は動いてくる。図8では、歯根が完成している上顎中切歯でも、開窓により萌出して来る。第1大臼歯の萌出遅延で、歯根が完成し、根先が曲がって形成されているものでも、開窓により萌出している⁴⁶⁾。開窓後は3～4か月は経過をみる。

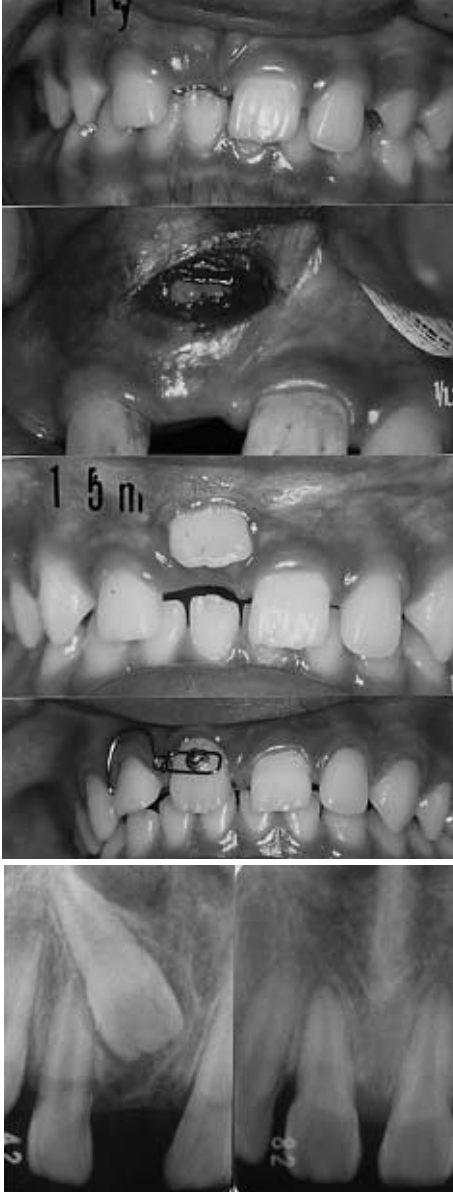


図8 上顎中切歯の開窓・誘導
開窓により中切歯が萌出、その後に誘導歯根ができていても、開窓すると萌出して来る。

牽引

先行乳歯の抜去、原因の除去、開窓を行っても、萌出傾向がみられない場合に牽引を行う。個人的な感想に過ぎないが、一般に行われている牽引の最低2分の

1は、牽引をしなくても萌出したのではないかと思う。

もちろん、上顎中切歯が鼻に向いているようなものでは、最初から牽引するし、上顎永久犬歯の萌出障害では牽引しなければならないものも多いが、先行乳歯の抜去や開窓により歯が萌出することは多く(図9)、萌出した歯にフックやブラケットを付けるほうが、埋伏歯にそれらを着けるのよりずっと簡単であり、方向の異常が大きくないものでは、開窓などの処置を行った後で3～4か月萌出傾向を観察した方がいい。

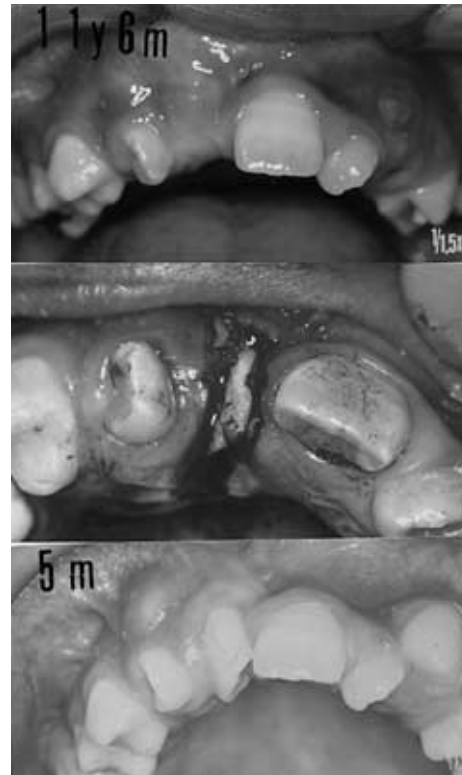


図9 開窓による歯の萌出
11歳6か月に中切歯切縁を開窓、5か月後に萌出。

配列のための咬合誘導

萌出障害の歯を萌出させても、歯列上に配列させなければ意味がない。萌出障害の処置では、該当する歯を配列させることができるかどうかの問題である。永久歯に交換が終わっている時期に萌出障害の処置を依頼され、配列する場所が無くて、やむをえず摘出しなければならないのは、小児歯科医として悲しい。

小学生の歯の交換期では、まだ配列させる場所をなんとかできるので、埋伏歯などの処置をやりながら、配列の場所を作ってゆく。

萌出障害の歯は、開窓などで萌出させても、捻転や萌出位置の問題などがあるので、誘導装置を使って正常な状態に配列してゆく必要がある。また、他の不正

咬合がある場合は矯正科に依頼しなければならない。

図10は、萌出障害の治療の流れを示したものである。もちろん状況によって異なってくるが、大まかな治療の流れは共通している。

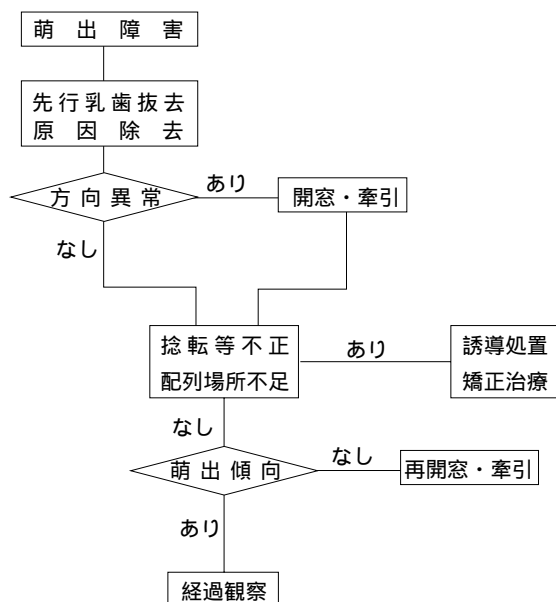


図10 萌出障害の処置の流れ

2) 萌出障害の咬合誘導の実際

萌出障害はさまざまな状況があり、その処置も同様ではない。例えば開窓でも、萌出のきっかけを与える場合、牽引を行う場合、嚢胞の場合など、それぞれに異なってくる。

萌出障害の咬合誘導について、臨床の場で遭遇する機会が多い症例について紹介する。

(1) 上顎永久中切歯

萌出障害の約40%を占める上顎永久中切歯は、その萌出時期が小児歯科患者の対象年齢にあたり、この症例に遭遇する機会は少なくない。

表4は開窓した上顎永久中切歯40症例の転帰で、図1の埋伏状態との関連を示している。開窓のみで配列ができたものは全体の2割弱で、その他は何らかの誘導が必要となった。

開窓・誘導は、開窓後に自然に中切歯が萌出したが、配列場所の作成や捻転の解消などの誘導処置を必要と

表4 上顎中切歯の開窓症例⁶⁾

処置/歯冠-歯根	A-D	D-A	B-D	C-A	X軸	計
開窓のみ			2	1	4	7
開窓・誘導			3		2	5
開窓・牽引・誘導	5	2	6			13
開窓・矯正治療	2	3	4	3	3	15
計	7	5	15	4	9	40

したもので、開窓のみと同様に方向の異常がないか軽度の症例である。

開窓・牽引・誘導は、開窓後に牽引を行い、さらに誘導を必要としたものである。開窓後に中切歯は萌出傾向を示したが、方向が悪く牽引したものもある。

開窓・矯正治療の症例の半数は、開窓後に自然に萌出したが、極度の咬合異常を伴っていたために矯正科に紹介したもの、および矯正科から開窓を依頼された症例である。

A-DとD-Aの歯冠-歯根関係にあるものは、側切歯の位置異常など継発した異常があることが多く、開窓・牽引だけではなく、何らかの誘導あるいは矯正処置を行う必要がある。

a) 開窓による萌出誘導

一方の中切歯の萌出が2分の1以上となっているにもかかわらず、萌出が見られない場合は、エックス線写真を撮影する。原因がなく方向が異常ではない場合には開窓を行う。

歯冠上部に線維性過形成が存在するかどうかは分からないが、歯が歯肉を突き破るだけの力がないように感じる症例がある。

多くは該当する歯肉に膨隆があり、局所麻酔時に注射針で歯冠の切縁の位置を確認する。開窓は切縁部のみ、1~2mm幅で細長く短冊状に歯肉を切り取る。開窓後1~2週間で萌出してくる。

埋伏している位置が深くても、萌出方向がさほど異常でない場合の開窓も、切縁の位置を確認し、切縁の位置から口蓋側の歯肉のみ取り除く。状況によるがこの場合は口蓋側を3mm~5mm切り取ることが多い。唇側の歯肉の切除が多いと、配列後に歯頸部が下がった状態になりやすい。

b) 開窓・牽引による誘導

図11は7歳の小児で、齲蝕治療の際のエックス線写真で埋伏が発見された。正常な中切歯に比べて、100度くらい鼻の方向に向いている。唇側の歯肉を開窓し、見えているのは中切歯の舌面で、ここにリングボタンを付けた。リングアーチから弾線を伸ばして、リングボタンに結んだワイヤーに接続して牽引した。その後唇側にボタンを付け替え、唇側から引く装置に変更して、15か月後には正常側と同じような位置に配列した。その後は経過観察のみを行い、上顎4切歯が配列した時点では通常の状態となっている。

c) 開窓・牽引・誘導

図12は8歳の小児で、埋伏している中切歯の位置に、側切歯が萌出してきている。中切歯の配列する場所を作るため、側切歯を遠心に引き、その後中切歯を開窓した。図12-4では開窓後自然に降りて来た中切歯の

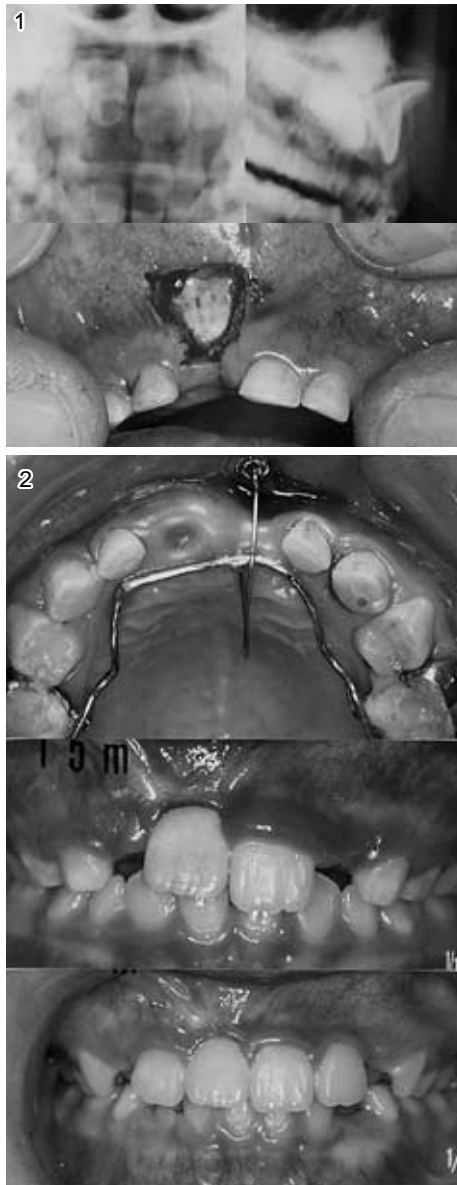


図11 鼻に向いた上顎中切歯の誘導

11-1 鼻に向いて埋伏した上顎中切歯

11-2 LAより弾線で牽引(ミラー像),
15か月後, 19か月後

膨らみが見える。ボタンを付けるために再度開窓し牽引した後、ブラケットを付けて配列した。

図13は8歳の小児で、中切歯は口蓋に向かって埋伏している。この症例も近心にきている側切歯を遠心に移動させ、唇側から伸ばした弾線と埋伏歯の唇側に付けたボタンからのワイヤーを結んで牽引した。弾線の先端の白い塊は、ワイヤーが解けないように着けたレジンである。9か月後に4切歯が配列し、その後誘導を続けて歯列を完成させた。

(2) 上顎永久犬歯

上顎永久犬歯の埋伏も中切歯の埋伏と同様に、埋伏歯を誘導して配列する場所があるかどうか問題にな

る。処置が遅れると小臼歯が萌出し、犬歯を配列させる場所がなくなることもし少ない。

前にも述べたが、定期診査などで、上顎の歯肉を触診して膨隆を感じなければ、エックス線写真を撮って、犬歯の状態を確認した方がいい。萌出方向の異常の初期には、先行乳歯の抜去で萌出方向が改善されることも少なくない⁸⁾。原因除去や先行乳歯の抜去などの処置は中切歯の場合と同じだが、犬歯の場合は牽引が必要であることが多い。

図14は口蓋側に近心方向を向いて埋伏した症例で、口蓋側を開窓・牽引し、18か月後に配列した。表5に、上顎永久犬歯の萌出遅延・埋伏の処置の目安と誘導方針を示す。

(3) 嚢胞による埋伏

嚢胞による埋伏も小児歯科外来では少なくなく、発見時年齢は5～13歳、多くは顔面の腫張や歯肉の膨隆で発見されているが、エックス線写真で偶然発見されたものも少なくない⁴⁴⁾。

図15は含歯性嚢胞で、パノラマ写真で嚢胞がはっきりしている。開窓は該当の乳歯を含んで、埋伏している歯が見えるほど大きく行う。混合歯列での開窓は、ドレーンなどの挿入は必要なく、また、嚢胞下部の嚢胞壁の除去や嚢胞壁と歯肉上皮との縫合を行わなくてもよい。開窓後に歯が嚢胞を引き連れて萌出してくる感じで嚢胞が消失してくる。開窓部が閉鎖したら、再開窓すればよい。発育中の小児の嚢胞は成人の嚢胞とは処置後の経過が違っているように思われる。

第1大臼歯の近心移動をリンガルアーチなどで押さえて配列の場所を確保しておくことで、大部分は萌出後の誘導なしに配列する。また、牽引が必要なことは稀である。

図16の症例は、図16-1のデンタル写真の状態では、開業医で乳臼歯が抜去された。その後図16-2の状態になったが、頬側の歯肉が膨隆しているため当科を紹介された。図16-3のオクルーザル写真では頬側に嚢胞壁が写っており、パノラマ写真でも第2小臼歯と第1大臼歯の間に嚢胞が見える。図16-4のように単純に嚢胞を開窓、2年後のパノラマ写真では嚢胞が消失している。図16-1のデンタル写真の状態では、注意して見ないと、乳臼歯直下の病巣に気をとられて嚢胞を見逃しやすい。

小児の含歯性嚢胞の誘導方針は単純である。

原因歯の抜去と開窓

開窓は歯冠が見えるくらい大きく行う。

誘導

リンガルアーチなどによる場所の確保と、必要なら配列のための誘導処置

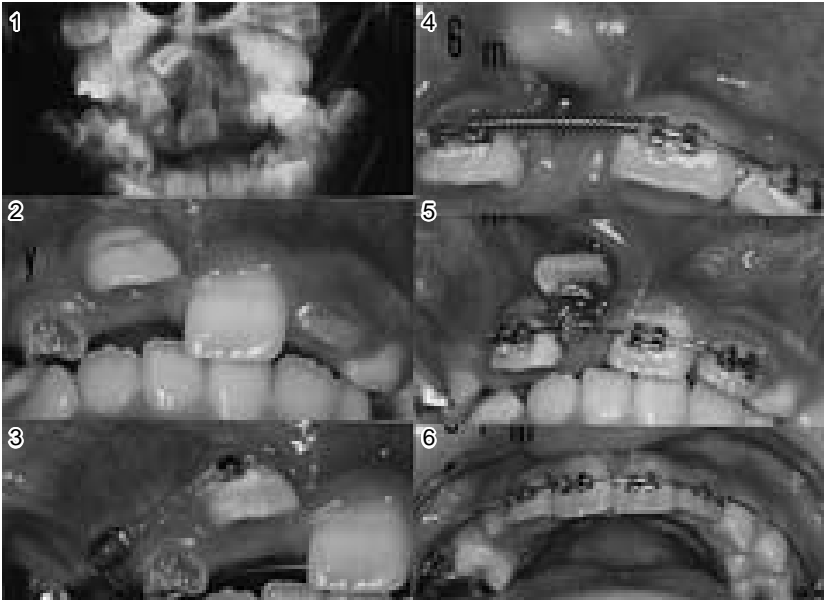


図12 鼻に向けた上顎中切歯の誘導
上顎中切歯の配列の場所を作った
後に配列した。

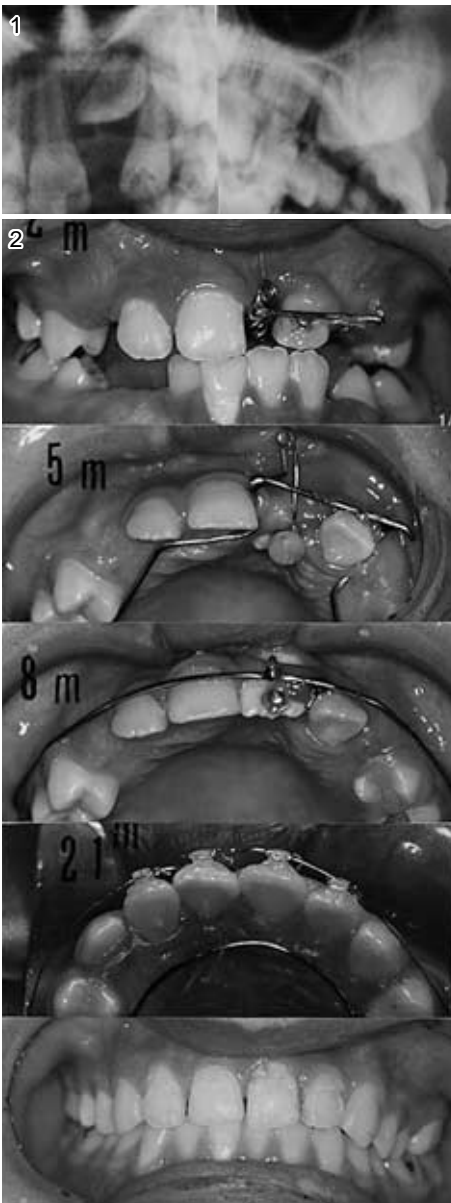


図13 口蓋に向けた上顎中切歯の誘導

13-1 口蓋に向けた上顎中切歯

13-2 口蓋側を開窓，配列の場所を作りながら牽引し，誘導後に配列した。

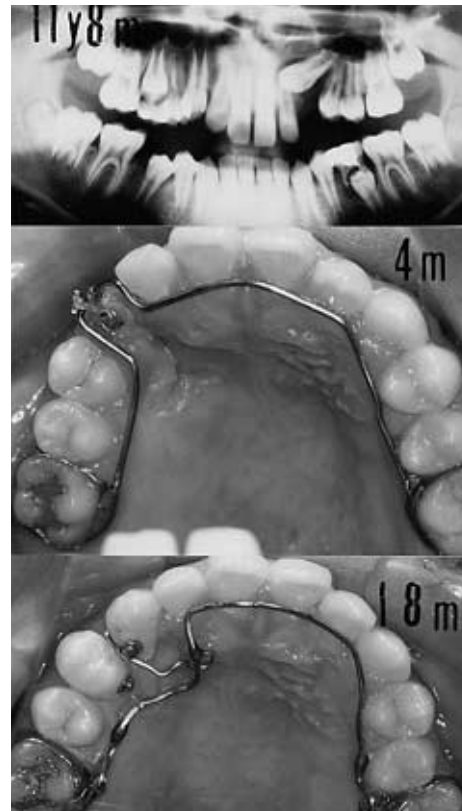


図14 上顎犬歯の誘導

近心に向き口蓋に埋伏した犬歯を，
開窓・牽引・誘導した。

表5 永久犬歯の萌出遅延・埋伏の処置の目安と誘導方針

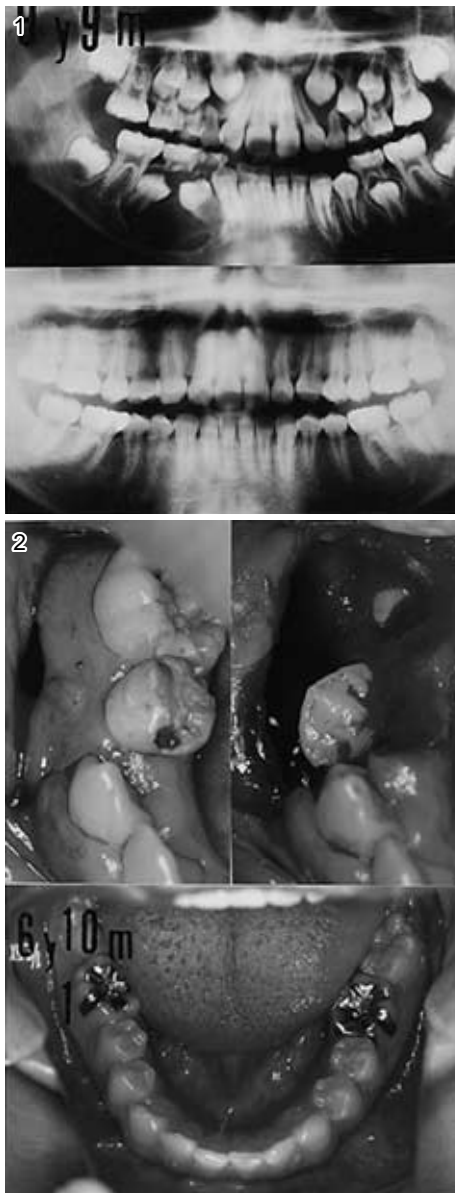
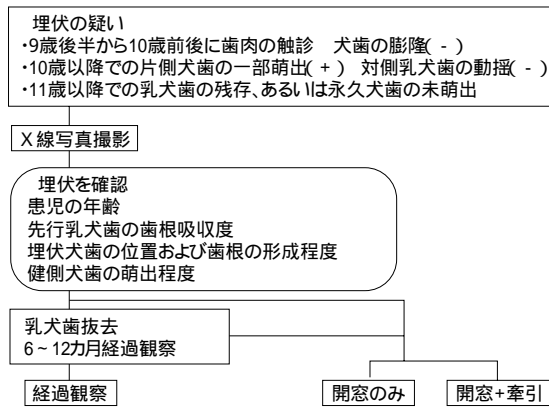


図15 下顎第1・第2小臼歯の含歯性嚢胞の誘導
15-1 9歳9か月時と開窓後6年10か月後(16歳7か月)
15-2 大きく開窓する。開窓後6年10か月後(ミラー)の状態。

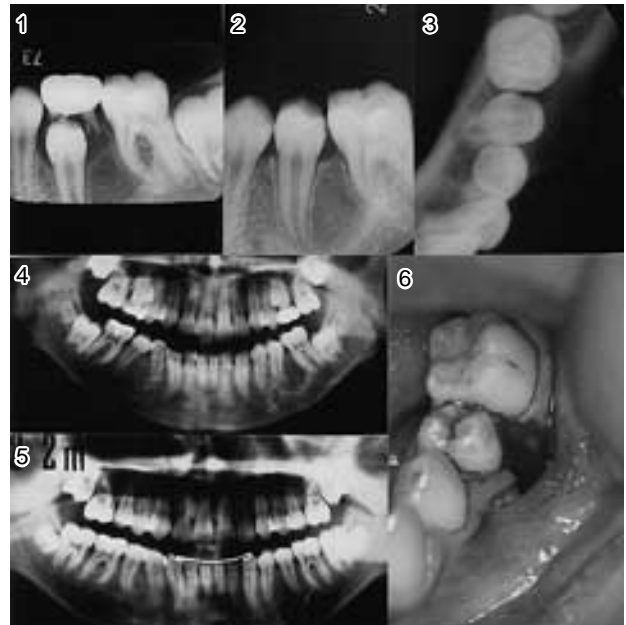


図16 下顎第2乳臼歯抜歯後の嚢胞の処置
16-1 第2乳臼歯抜歯前のデンタル写真
16-2 第2小臼歯萌出後のデンタル写真
16-3 オクルーザル写真に、頬側の嚢胞骨壁が見える。
16-4 開窓前のパノラマ写真、第2小臼歯と第1大臼歯の間に異常が見られる。
16-5 開窓後2年後のパノラマ写真
16-6 圧力を抜くだけの単純な開窓

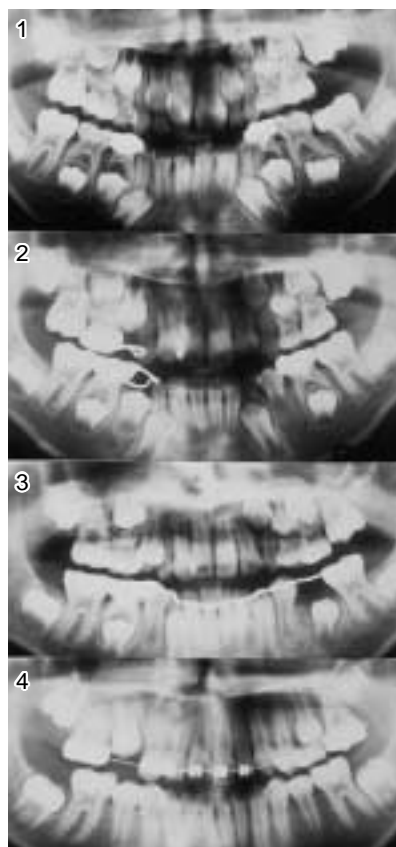


図17 上顎第1大臼歯の形成の遅れによる萌出遅延
17-1 7歳6か月
上顎左側第1大臼歯が未萌出
17-2 8歳1か月
第2大臼歯の形成も遅れている
17-3 9歳1か月
第1大臼歯が萌出、第2大臼歯の石灰化が開始
17-4 11歳3か月
第2大臼歯の形成は反対側に比べて遅延

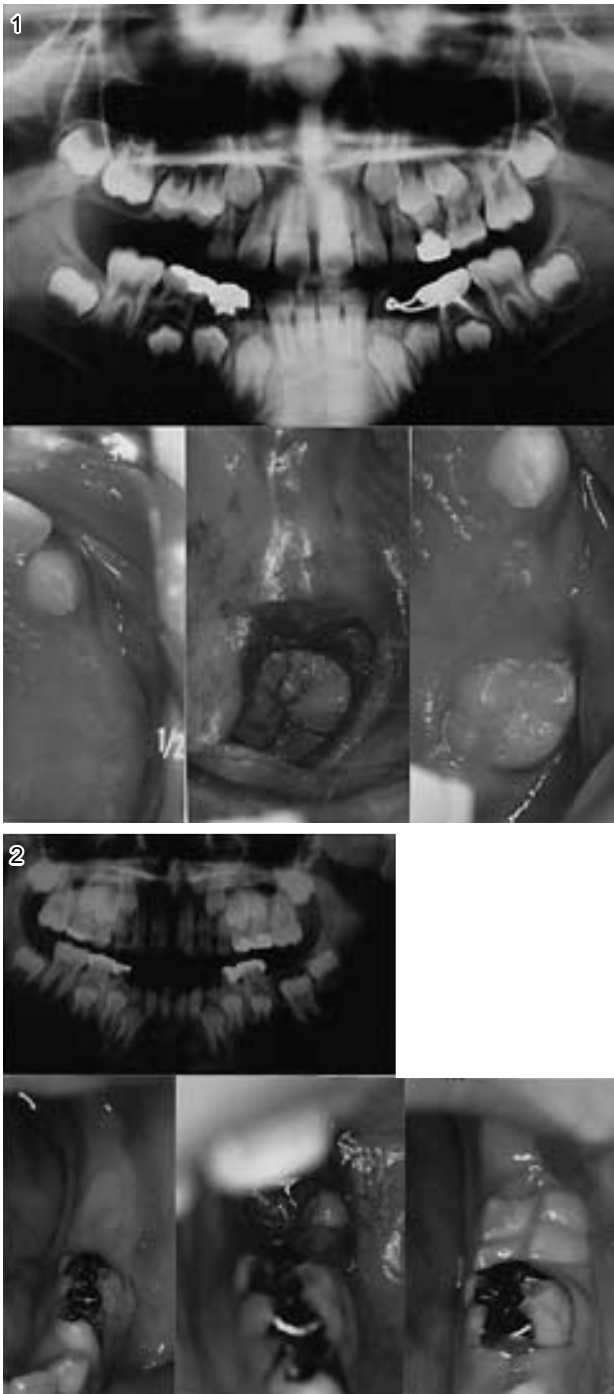


図18 開窓による第1大臼歯の萌出

18-1 上顎右側第1大臼歯の萌出遅延，開窓後4か月で萌出

18-2 下顎左側第1大臼歯の萌出遅延，開窓後11か月で萌出

(4) 第1大臼歯の萌出障害

第1大臼歯の萌出遅延では，左右の大臼歯の萌出状態を比べてみる。上顎で多いが，左右ともに遅れているものでは，そのまま経過観察する。片側だけが遅れ

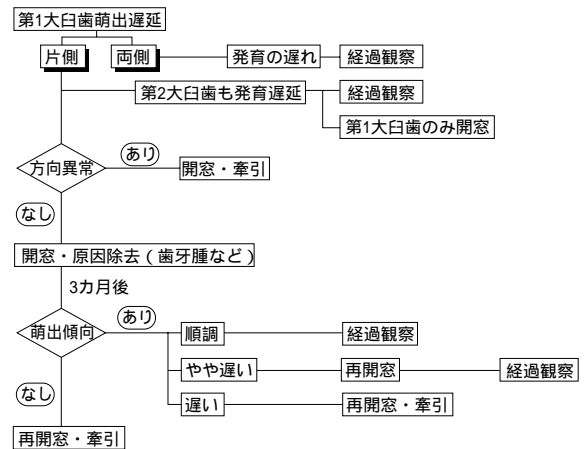


図19 第1大臼歯の萌出障害の処置の目安と誘導方針

ているものでも，第2大臼歯も遅れていれば，そのまま経過観察する。发育が遅れているものは，時間の経過により萌出してくる^{12,47)}。

図17は7歳6か月の小児で，上顎左側の第1大臼歯が未萌出である。第2大臼歯は右側が歯冠の形成が進んでいるのに，左側は見る事ができない。その後，9歳1か月で第1大臼歯は萌出したが，第2大臼歯の形成はようやく認められる程度である。

发育遅延ではないものでは，咬合面が露出するように歯冠を開窓する。多くの場合は図18のように，3～6か月後に萌出してくる。歯肉の開窓部が閉鎖しても，第1大臼歯が萌出方向に動いていれば，そのまま経過観察する。動きが鈍いようならば3か月後に再開窓してみる。開窓しても動きが見られないものは牽引が必要となる。また，方向が異常なものは最初から牽引する。多くの場合は開窓後に歯がある程度移動するので，それから牽引することが多い。開窓に際して切除したものを病理検査すると，エナメル上皮線維腫やエナメル上皮線維歯牙腫，歯牙腫などであることもある^{12,17,47)}。

図19に，第1大臼歯の萌出障害の処置の目安など，誘導方針を示す。

おわりに

はじめに述べたように，乳歯列から永久歯へ正常に経過させることを目的の一つにしている小児歯科臨床において，萌出障害の予防と処置は重要である。

萌出障害の治療で，原因除去，開窓などの外科的処置から，牽引や誘導などの装置を使った処置まで，継続してできるのが小児歯科の特徴である。

齲蝕治療を希望して来院した患者での萌出障害の発見，さらに低年齢から来院していた患者の交換期におけ

る萌出障害の早期発見・早期治療は、齲蝕治療のみでなく、成長発育を含めた小児歯科の定期診査、口腔管理の重要性を認識させる。

今回の総説で、小児の萌出障害が認識され、健全な咬合に誘導される小児が増えることを願っている。

文 献

- 1) 野田 忠,角田俊彦,齋島弘之,Rakiba Sultana:新潟大学歯学部小児歯科外来において処置した萌出障害について(1979-1996),新潟歯学会誌,26:79-88,1996.
- 2) 伊藤雅子,野坂久美子ほか:埋伏歯の開窓牽引症例の臨床的観察,小児歯誌,24:643-652,1986.
- 3) 高見由佳,進士久明ほか:本学小児歯科外来における埋伏歯の牽引症例について,小児歯誌,32:587-594,1994.
- 4) 兼子周代,望月清志ほか:萌出遅延歯に関する実態調査,小児歯誌,35:643-648,1997.
- 5) 望月清志,大多和由美ほか:永久歯萌出遅延歯の処置法について,小児歯誌,36:702-714,1998.
- 6) Tadashi Noda,Naoko Kannari,Akiko Seki,Hitoshi Sasakura: Clinical observation on 74 cases of impaction of upper permanent central incisor,Pediatric Dental J.,2:157-169,1992.
- 7) 神成直子,石井ヒロ子,富沢美恵子,野田 忠:埋伏上顎中切歯の臨床的観察,新潟歯学会誌,23:45-56,1993.
- 8) Yo Taguchi,Hiroaki Kobayashi,Tadashi Noda: The palatally displaced canine in Japanese children,Pediatric Dent. J., 10:155-159,2000.
- 9) Yuuko Tanaka,Yuuka Ishikura,Mieko Tomizawa,Tadashi Noda,Yosihiro Naito:Radicular cyst associated with upper primary canine resulting in malposition of the permanent successor, Pediatric Dental J.,9:111-115,1999.
- 10) 吉岡典子,田口 洋,野田 忠:上顎永久犬歯埋伏5症例の臨床的観察,新潟歯学会誌,24:225-238,1995.
- 11) Juri Kurol and Birgit Thilander:Infraocclusion of primary molars and the effect on occlusal development, A longitudinal study, Swedish Dent.J.Suppl.,21, :1-31,1984.
- 12) 三富智恵,富沢美恵子,野田 忠:上顎第1大臼歯萌出遅延57例の臨床的検討,小児口外誌,8:48-49,1998.
- 13) Jüri Kurol, Krister Bjerklin : Ectopic eruption of maxillary first permanent molars : a review, J. Dent. Child.,54:209-214, 1986.
- 14) Mieko Tomizawa,Hiroko Yonemochi,Misako Kohno,Tadashi Noda: Four cases of unilateral delayed eruption of maxillary permanent first molars, Pediatric Dentistry, 20:53-56,1998.
- 15) Tadao Celso Watanabe, 渡辺淳一,田口洋,野田忠:下顎永久前歯の萌出障害,小児歯誌,37:329,1999.
- 16) Shoichi Ando,Koichi Aizawa et.al: Transmigration process of the impacted mandibular cuspid, J. Nihon Univ. Sch. Dent., 6:66-71,964.
- 17) 松山順子,富沢美恵子,野田 忠,鈴木誠:下顎第一大臼歯の萌出遅延をきたした歯原性腫瘍の4例,小児歯誌,29:447-458,1991.
- 18) 佐々竜二,野田 忠,小野博志:鎖骨頭蓋異骨症の1症例の経年的観察,小児歯誌,8:89-98,1970.
- 19) 峰岸康子,金田一純子,立澤 宰:多数歯の埋伏を伴う大理石骨病の1症例,小児歯誌,31:8-6-811,1993.
- 20) Edward F. Harris, Betsy D. Barcroft, Seda Haydar, Bulent Haydar: Delayed tooth formation in low birthweight African-American children, Pediatric Dentistry, 15:30-35,1993.
- 21) 松本光吉,首藤 実,原田美恵子ほか:乳歯根尖病巣が根尖部,根尖周囲組織,後続永久歯胚に及ぼす影響に関する実験病理学的研究,小児歯誌,15:46-51,1977.
- 22) 黒須一夫,柴田輝人,今村基遵:乳歯根と後継永久歯胚との位置的関係 1. 同一個体内の健全乳歯根と感染乳歯根の比較,小児歯誌,15:142-149,1977.
- 23) 足立 守,今村基遵,西堀久美ほか:小児の乳歯根尖性歯周炎が後継永久歯胚に及ぼす影響 第1報後継永久歯胚の回避現象の臨床的観察,小児歯誌,21:1-10,1983.
- 24) 西堀久美,今村基遵,足立 守ほか:小児の乳歯根尖性歯周炎が後継永久歯胚に及ぼす影響 第2報後継永久歯の萌出過程と形成障害,小児歯誌,22:651-660,1984.
- 25) 野田 忠:小児歯科臨床における歯の異常 その4乳歯齲蝕に原因する歯の異常,新歯科時報,8(5):8-14,1985.
- 26) 永原邦茂,湯浅眞司,山田晃弘ほか:埋伏永久歯と不正咬合の関連についての臨床統計的考察,愛院大歯誌,27:913-924,1989.
- 27) 荻野 久,郷家茂樹,池尻美子ほか:埋伏上顎中切歯を牽引誘導した2矯正治療例の長期観察,奥羽大歯誌,16:31-41,1989.

- 28) 谷地田知子, 米持浩子, 野田 忠, 鈴木誠: 乳歯外傷により後継永久歯の歯根形成が停止したと考えられる一症例, 小児歯誌, 33:179-186,1995.
- 29) 蓮沼一郎, 渡辺ヒロ子, 田口 洋, 富沢美恵子, 野田 忠, 福島祥紘: 乳歯の萌出を障害した集合性歯牙腫の1例, 新潟歯学会誌, 18:95-101,1988.
- 30) Keiko Hishima, Hiroyuki Haishima, Yukie Yamada, Mieko Tomizawa, Tadashi Noda, Makoto Suzuki: Compound odontoma associated with maxillary primary central incisor, Int. J. Paediatr. Dent., 4:251-256,1994.
- 31) 藪島桂子, 富沢美恵子, 野田 忠, 鈴木誠: 乳歯の萌出を障害した歯牙腫: 症例と文献的考察, 新潟歯学会誌, 24:57-71,1994.
- 32) Tadashi Noda, Yo Taguchi, Mieko Tomizawa: Seven cases of unerupted upper central permanent incisors associated with odontomas, Pediatric Dent. J., 8:143-146,1998.
- 33) 上原智恵子, 登内喜美江, 野田 忠, 福島祥紘: 形成過程を経時的に観察した集合性歯牙腫の1例, 小児歯誌, 22:698-705,1984.
- 34) 金原奈々子, 中倉邦子, 富沢美恵子, 野田 忠: 小児の歯牙腫16例の臨床的観察, 小児歯誌, 27:546-555,1989.
- 35) 田村裕子, 大島邦子, 米持浩子, 野田 忠: 上顎左側乳切歯癒合歯とその後継永久歯の発育遅延・萌出遅延の1例, 小児歯誌, 33:903-911,1995.
- 36) Hiroaki Kobayashi, Yo Taguchi, Tadashi Noda: Eruption disturbance of the upper permanent central incisors associated with anomalous adjacent permanent lateral incisors: Case report, Int. J. Paediatric Dent., 9:277-284,1999.
- 37) 大江規玄: 歯の発生学 - 形態編 -, 医歯薬, 東京, 1971, pp.110-113
- 38) 千田隆一, 千葉桂子, 斉藤 峻, 真柳秀昭: 後継永久歯胚の位置異常による第2乳臼歯埋伏の1症例, 小児歯誌, 20:74-80,1982.
- 39) 斉藤浩人, 田口 洋, 渡辺ヒロ子, 竹内弘美, 野田 忠: 下顎両側乳中切歯水平埋伏の1症例, 小児歯誌, 27:191-196,1989.
- 40) 赤沼克枝, 河野美砂子, 富沢美恵子, 野田 忠, 福島祥紘: エナメル上皮線維腫, 歯原性線維腫様構造やghost cellの随伴など多彩な組織像を示す小児口腔粘膜の線維性過形成の1例, 新潟歯学会誌, 16:165-173,1986.
- 41) 大塚由美子, 小杉誠司, 富沢美恵子, 野田 忠, 米持浩子, 朔 敬: 下顎左側第2乳臼歯萌出遅延の2例, 小児歯誌, 36:165-172,1988.
- 42) Hiroko Yonemochi, Tadashi Noda, Takashi Saku: Pericoronal hamartomatous lesions in the opercula of teeth delayed in eruption: an immunohistochemical study of the extracellular matrix, J. Oral Pathol. Med., 27:441-452,1998.
- 43) 依田浩子: Pathogenetic background for disturbed tooth eruption, Thesis.
- 44) 富沢美恵子, 河野美砂子, 野田 忠, 鈴木 誠, 福島祥紘: 小児の顎骨嚢胞12例についての臨床病理学的観察, 小児歯誌, 32:643-652,1994.
- 45) 周 静, 林 恵美, 石井史郎, 富沢美恵子, 野田 忠, 福島祥紘: 乳歯の歯髓処置が原因となったと考えられる下顎第2小臼歯の含歯性嚢胞の1例: 新潟歯学会誌, 24:73-80,1994.
- 46) 木沢 清, 清水 保: 歯根形成異常を示した埋伏下顎第1大臼歯の1症例, 小児歯誌, 23:225-232,1985.
- 47) 三富智恵, 富沢美恵子, 野田 忠: 下顎第一大臼歯萌出遅延20例の臨床的検討: 小児歯誌, 37:342,1999. ,