

## 臨床病理検討会レポート

## 【第17回】上顎癌

日時：1998年12月17日

新潟大学歯学部附属病院病理検査室

鈴木 誠

新潟大学歯学部口腔外科学第一講座

星名由紀子

新潟大学歯学部歯科放射線学講座

勝良 剛詞

## 症 例 提 示

患者：74歳，男性

初診：1996年4月22日

主訴：右口蓋の腫瘤を指摘された。

既往歴：1993年に糖尿病を指摘され，入院前は血糖降下剤を服用していた。1993年1月，肺炎のため，3週間入院した。肺結核症の既往はなかった。

現病歴：1995年末より上顎義歯の安定が悪かったが，初診1カ月前まで装着していた。1996年4月5日，熱発のため，某病院内科を受診し，肺炎の診断のもとに入院した。義歯不適合のため，4月15日同病院歯科を受診したところ，口蓋の腫瘤を指摘され，本学歯学部第一口腔外科を紹介されて4月22日，転院した。

初診時現症：

全身所見：身長157cm，体重40kgで，自力歩行は困難で，介護が必要であり，会話はスムーズでなく，理解度は低下し，老人性痴呆がみられた。食事時，咳嗽があり，誤嚥があると考えられた。

口腔外所見：顔貌は対称で，右上顎部に腫脹はなかった。開口障害は認められなかった。所属リンパ節の腫大はなかった。

口腔内所見：右側上顎小白歯部から大白歯部の歯槽部を中心に45×32mmの赤色，軽度に陥凹した肉芽様の病変が

みられた(図1)。明らかな硬結や易出血性はなく，比較的軟らかかった。

検査所見：Alb 2.9，Na 128，Cl 9.3，尿糖 3+，Hb-A1 12.4%，FBS 279，CEA 17.4

臨床診断：右上顎癌 (T<sub>4</sub>N<sub>0</sub>M<sub>0</sub>)

処置および経過：血糖コントロール不良のため，インシュリン注射に変更したが，血糖値の変動は大きかった。CEA 高値のため内科で腹部超音波検査を行ったが，異常所見はなかった。5月14日より右上顎部の外照射と浅側頭動脈からの5FU動注を開始した。6月9日より39℃代の発熱のため，原疾患は治療困難となり，6月11日，照射計42Gy，5FU計2.25gで中止した。この間に腫瘍の大きさに変化はなかった。誤嚥性肺炎の診断のもとにチエナム，ハベカシンを投与したが，改善傾向はみられなかった。痴呆のため喀痰検査もできず，起炎菌は同定できなかった。6月末からは意識レベルが低下し，7月20日頃から四肢の浮腫がみられた。また，血小板減少がみられ，pre-DICが疑われた。肺真菌症の疑いで抗真菌剤を投与したが，胸部X線写真で両肺野に陰影が拡大し，入院後約3カ月の7月28日，呼吸不全のため死亡した。

(星名)

## 画 像 所 見

初診時画像所見

パノラマX線写真(96年4月23日)：右側上顎歯槽部，上顎洞底線，鼻腔底線，蝶形骨翼状突起の消失が認められた(図2)。

X線コンピュータ断層撮影(96年4月23日)：右側上顎大白歯部から口蓋を中心とする造影される軟組織病変が認められた(図3，4)。この病変は上方は上顎洞外側壁外側の筋突起上端レベル，下方は上顎歯槽頂まで，内側は口蓋正中付近レベルまで明らかに進展し，前後方向への進展は小白歯部歯槽頂と蝶形骨翼状突起下部を明らかに破壊していたが，その外側への進展は頬筋，表情筋，内側および外側翼突筋と病変との境界が不明瞭のため，評価できなかった。しかし，内側翼突筋，頬筋は反対側

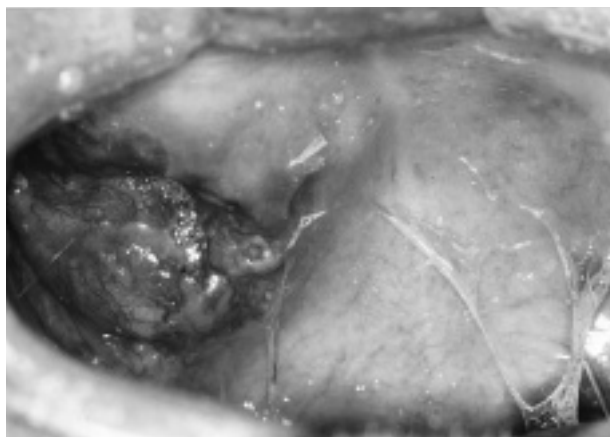


図 1

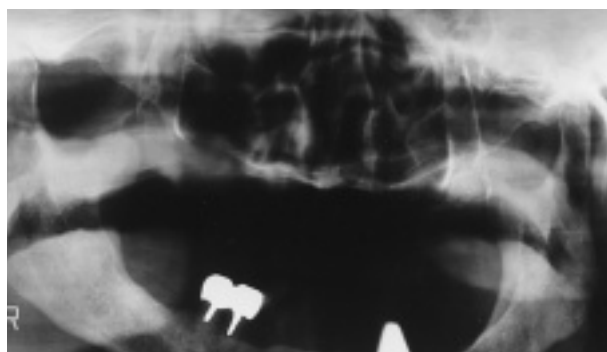

図 2

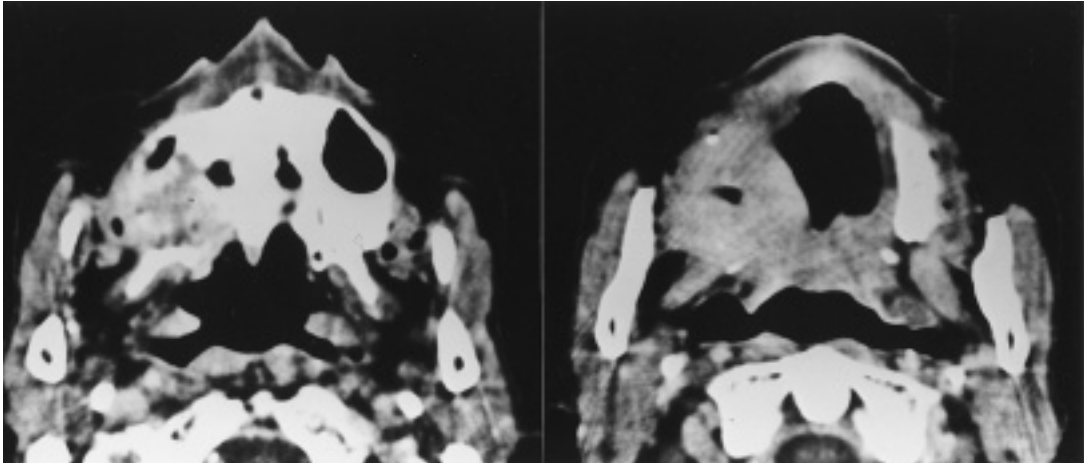


図 3

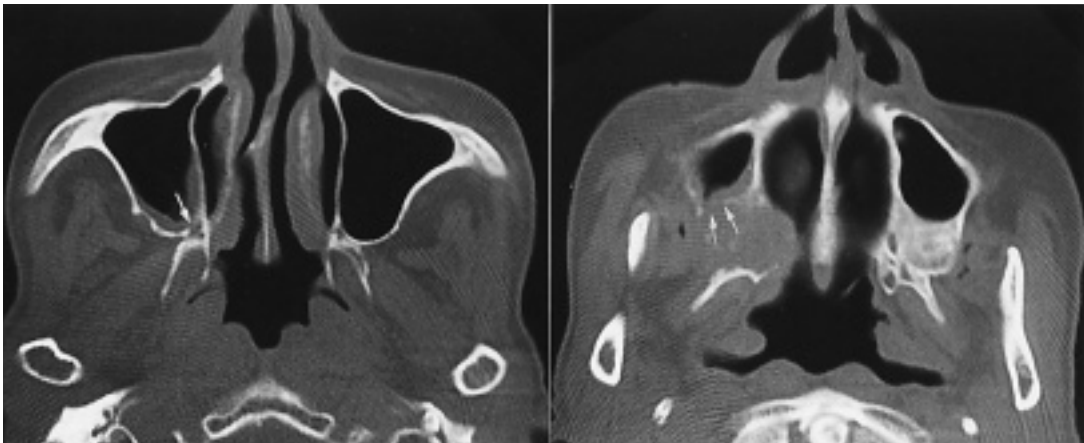


図 4

に比べ肥厚していた。接している上顎洞壁と翼口蓋窩の皮質に不明瞭な部位が認められた(図4 白矢印)。上顎洞内や翼口蓋窩内への病変の明らかな進展は認められなかった。しかし、上顎洞粘膜は肥厚し、翼口蓋窩も反対側に比べて若干拡大していた。

**超音波断層撮影** (96年4月24日)：明らかな転移陽性リ

ンパ節は認められなかった。

**胸部 X 線撮影** (96年4月23日)：両肺野に若干の網状陰影と左側下肺野に若干の肺炎陰影が認められたが、そのほかに異常陰影は認められなかった(図5)。

以上の画像所見から、右上顎歯槽部から口蓋を中心とする悪性腫瘍と診断され、腫瘍は上顎歯槽骨、蝶形骨翼

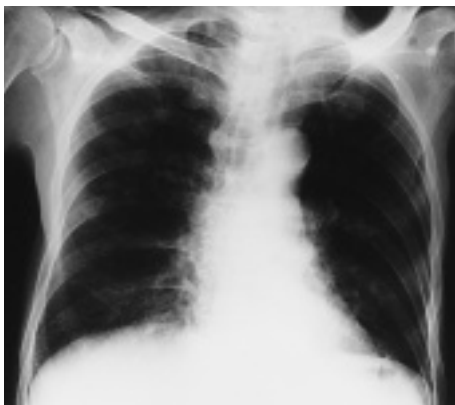

図 5

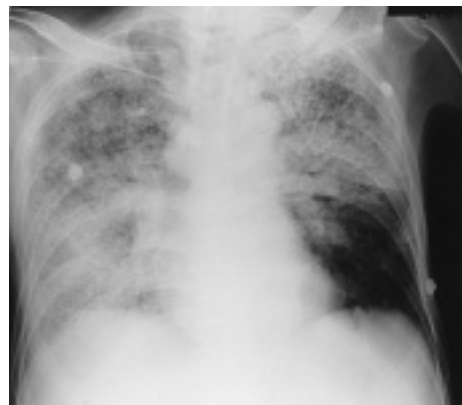


図 6

状突起を明らかに破壊し、内側および外側翼突筋、頬筋、翼口蓋窩、上顎洞内への腫瘍の進展の可能性も考えられた。頸部リンパ節や肺への転移は指摘できなかった。

治療は96年5月14日から6月11日にかけて化学療法を組み合わせた<sup>60</sup>Coによる放射線治療を通常分割で右上顎に直交2門で線量42Gyを投入した。

#### 治療後画像所見

以後、CT等の原発巣に対する画像検査はされておらず、原発巣に対する画像による評価はできなかった。

**超音波断層撮影** (96年6月11日)：明らかな転移陽性リンパ節は認められなかった。

**胸部X線撮影** (96年7月26日)：死亡直前のポータブル撮影では両肺野の網状陰影はさらに増強して、含気は消失し、右肺に胸水の貯留が認められ、著しい肺炎の所見を示していた(図6)。

なお、初診時から死亡直前までの胸部X線写真を見直してみても肺および肺門部リンパ節に結核症の所見は認められなかった。

(勝良)

## 病理所見

#### 生検所見

初診時の生検(1996年4月)は右口蓋および歯槽堤から得られた。癌は小型ないし中型の胞巣をなし、または索状に増殖し、錯角化をともっていた。間質は軽度に線維性または粘液腫状で、リンパ球浸潤は軽度であった。一部には管腔構造を伴う胞巣もみられ、管腔内にはPAS、コロイド鉄等に陽性の粘液が含まれていた。以上の所見から扁平上皮癌としての性格のほかには腺癌への分化を示す腫瘍で、腺扁平上皮癌と診断された(図7)。

#### 剖検時所見

剖検は死後約4時間で行われた。全身的には軽度のるいそうが認められた(身長165cm, 体重43.6kg)。上下肢に死後硬直があり、背部には赤紫色の死斑が認められた。

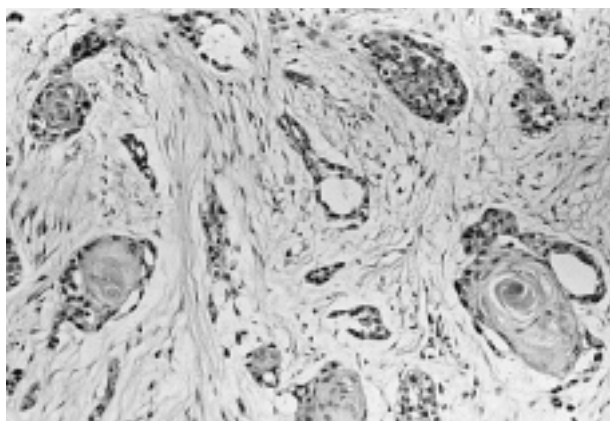


図 7

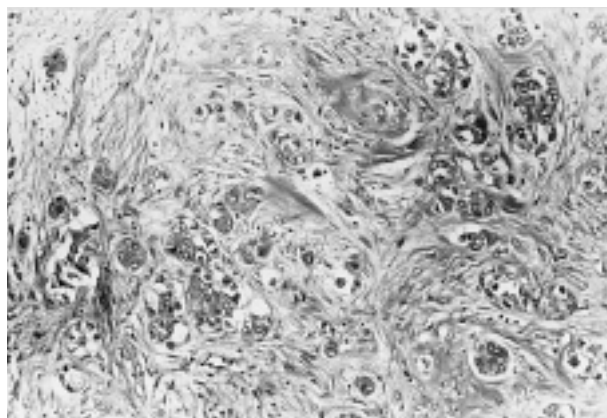


図 8

眼瞼結膜は貧血性であった。顔面は左右対称で、外表面に明らかな異常所見はなかった。頸部その他にリンパ節の腫大は触知されなかった。

口腔内には右上顎臼歯部から硬口蓋にかけて陥凹して一部潰瘍化した病巣がみられた。組織学的には生検時と比べて胞巣は概して小型であり、腺腔様構造は不明瞭となっていた。また、実質細胞の変性傾向と間質の線維化、硝子化がみられ、治療効果を反映していた(図8)。癌は上方へ進展して、右上顎洞底の骨を吸収していたが、洞内への癌の露出は認められなかった。癌のリンパ節および遠隔臓器への転移は認められなかった。

#### 主要臓器所見

**心臓**：重量は230g、左心室壁11mm、右心室壁5mmで、心筋は褐色萎縮を呈していた。組織学的には心筋細胞のリポフスチン顆粒の沈着、心筋表層の脂肪浸潤(とくに右心室壁)が明らかであった。大動脈および冠動脈は中等度から高度の粥状硬化を示した。全身的にも中等度の動脈硬化症がみられた。

**肺**：左肺620g、右肺740gであり、漿液血性の胸水が左胸腔に75ml、右胸腔に250ml貯留していた。肺は褐色調を呈し、気管から肺内気管支にわたって多量の喀痰の貯留が認められた。両肺に浮腫とうっ血があり、いずれもとくに下葉で著明であった。左右下葉の胸膜の線維性癒着が認められた。左右ともに肺気腫がみられ、とくに上葉肺尖部で顕著であった。両側とも慢性化した気管支肺炎を呈しており、気管支周囲を中心とした間質の線維化、肺腔内のフィブリン沈着等を示した。一部に誤嚥による異物肉芽腫が散見された。

注目すべきは、右下葉に拇指頭大の空洞を形成する大型の結核病巣と両側肺にひろがる粟粒結核病巣、および肺門部リンパ節に石灰化をともなう結核病巣がみいだされたことである。図9は乾酪壊死と類上皮細胞、ラングハンス型多核巨細胞の浸潤する結核性肉芽腫を示す。また、大動脈弓に沿う縦隔リンパ節1個にも結核病巣がみられた。

**肝**：重量1100g、表面は平滑で、黄褐色調を呈した。組織学的にはグリソン鞘に中等度のリンパ球浸潤があり、



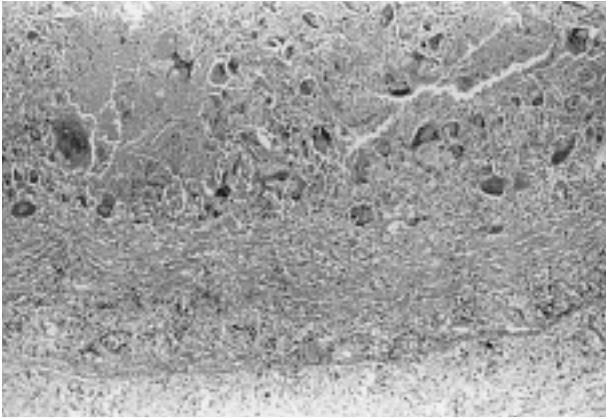


図 9

慢性肝炎の像であった。また、全体に小葉周辺性の脂肪化とうっ血がみられた。

**膵：**重量は50gで、著しく萎縮していた。膵管内にしばしば結石がみられ、その上流部は拡張していた。膵管周囲および腺葉内に著明な線維化がみられ、膵実質はリンパ球浸潤および線維化からなる慢性膵炎の像を呈し、外分泌腺およびランゲルハンス島は著しい萎縮をきたしていた(図10)。

**腎：**左腎170g, 右腎150gで、表面はほぼ平滑であった。皮質の萎縮はとくに著明ではなかった。顕微鏡的に糸球体数は比較的良好に保たれていたが、糸球体内の血管の結節性硬化(キンメルスティーラー-ウィルソン結節)、ボウマン嚢の肥厚、細動脈の硬化等が認められ、糖尿病性腎症に相当する所見であった(図11)。

**脾：**重量は100gで、うっ血とヘモジデリンの沈着を示した。

**脳：**1100gで、やや萎縮していた。皮質はやや薄く、顕微鏡的に神経細胞の減少を示した。

その他の所見として、左軟口蓋の粘液性嚢胞腺腫、咽頭の高綿状血管腫、左肺下葉の間葉性過誤腫等の単発性の良性腫瘍がみられた。

(鈴木)

## ま と め

本例は右側口蓋から大白歯部歯槽堤にかけて潰瘍を形成した腺扁平上皮癌であった。糖尿病および肺病変等による全身状態不良のため、手術は不適応とされ、化学療法および放射線照射で治療された。剖検時、口腔の原発病変は限局性であり、また、転移も認められなかったため、癌はよく制御されていた。しかし、肺には遷延化した気管支肺炎のほか進行した結核症が認められ、空洞

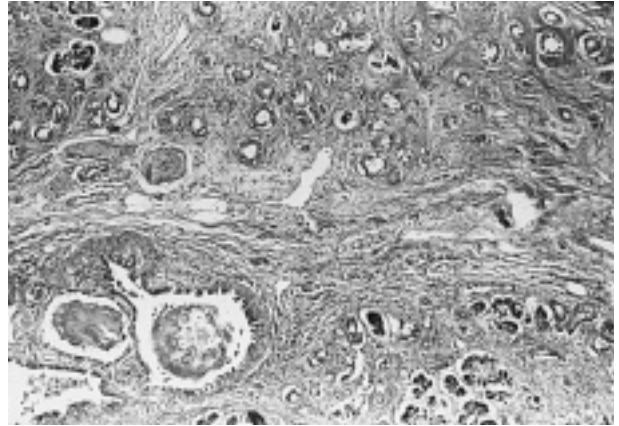


図 10

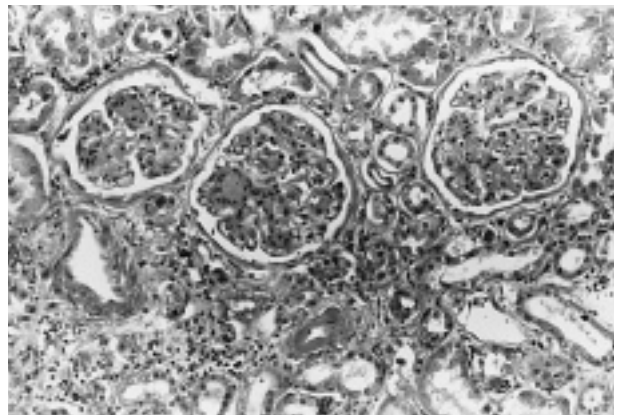


図 11

形成や粟粒病巣および両側肺門リンパ節へのひろがりを示した。しかし、これらは歯科的、内科的診療経過中には認知されていなかった。膵には導管内に複数の結石があり、膵炎の慢性化により膵実質は著しく萎縮していた。膵島の減少のため二次性糖尿病が生じ、糖尿病性腎症をきたした。直接死因は肺病変による呼吸不全で、気管、気管支内の多量の喀痰の貯留の影響が大きかったと考えられた。近年、結核症が看過されたために肺機能および全身状態の悪化をきたし、それが本例のように死因となる例が少なからず報告されている。入院患者受入病棟および剖検室での感染症への対応も問題であり、結核症の検査の重要性を喚起させた1例であった。現在は結核症の既往のある患者については胸部X線写真によるチェックを行い、それで異常のある場合は内科を受診させ、喀痰検査も実施している。また、病院職員のツベルクリン検査と定期的胸部X線写真撮影を行っている。これらの措置により結核症の院内感染の予防に努めている。

(鈴木)